MONOGRAFÍA

PIODERMA CANINO: REVISIÓN DE LITERATURA

Autor(a):

Laura Ximena Manrique Huertas

Trabajo de grado modalidad de curso de profundización y monografía para optar al título de:

Médico Veterinario

Fundación Universitaria Agraria de Colombia
Facultad de Ciencias Agrarias
Programa de Medicina Veterinaria
Bogotá D.C., Colombia
Junio, 2023

INFORME FINAL DE CURSO DE PROFUNDIZACIÓN EN DERMATOLOGÍA VETERINARIA Y MONOGRAFÍA

PIODERMA CANINO: REVISIÓN DE LITERATURA

Autor(a):

Est. Laura Ximena Manrique Huertas
ID: 12557

Director(a):

Dra. Wendie Oriana Roldán

Fundación Universitaria Agraria de Colombia
Facultad de Ciencias Agrarias
Programa de Medicina Veterinaria
Bogotá D.C., Colombia
Mayo, 2023

TABLA DE CONTENIDO

1. Título ……. 4
2. Introducción ……. 4
3. Objetivos
   3.1 Objetivo general …… 5
   3.2 Objetivos específicos ……... 5
4. Resumen …….. 5
5. Abstract…….. 6
6. Marco de referencia……. 7
7. Métodos y técnicas de trabajo…….. 29
8. Recursos y materiales…… 30
9. Revisión sistemática y analítica…… 31
10. Conclusiones y recomendaciones…… 32
11. Bibliografía…… 32

LISTA DE FIGURAS

Figura 1. *Staphylococco* en microscopio ……. 7
Figura 2. Dermatitis húmeda aguda ……. 10
Figura 3. Dermatitis de pliegues cutáneos …….. 11
Figura 4. Pioderma mucocutánea ……. 12
Figura 5. Impétigo …… 13
Figura 6. Foliculitis bacteriana superficial …… 13
Figura 7. Celulitis juvenil ……. 15
Figura 8. Foliculitis piotraumática ……. 16
Figura 9. Pioderma profunda del pastor alemán …… 17
Figura 10. Foliculitis y forunculosis del hocico y del mentón …… 18
Figura 11. Pioderma del punto de presión o de los callos …… 18
Figura 12. Forunculosis Podal (Pododermatitis o Pioderma Interdigital)…… 19

I. TITULO

Pioderma canino: revisión de literatura

II. INTRODUCCIÓN

Dentro de los principales motivos de consulta en la clínica de pequeños animales se incluyen las patologías dermatológicas. Las piodermas, definidas como la infección bacteriana de la piel, representan un alto porcentaje de esta casuística, apareciendo en la mayoría de los casos, de forma secundaria a otras dermatopatías (Hillier et al., 2014). Hay una gran diversidad de signos clínicos presentes en esta patología, las lesiones pueden ser tanto superficiales e infectar únicamente la epidermis como también pueden infectar sobre la dermis o inclusive el tejido subcutáneo (Vigo et al., 2015). El manejo adecuado de estos cuadros infecciosos representa un desafío para el clínico, ya que es necesario conocer sus formas de presentación clínica, los métodos diagnósticos adecuados y las opciones terapéuticas para cada caso (Bradley et al., 2016). El tratamiento de las piodermas debe realizarse teniendo en cuenta el desafío actual del aumento de la resistencia antimicrobiana, ya que, en muchos de los casos, es posible evitar el uso de antibióticos sistémicos (Bradley et al., 2016). Con base en esto, se realizó una revisión de literatura que describe la etiología, los tipos, y diferentes presentaciones clínicas, incluyendo factores predisponentes y causantes, así como las diferentes técnicas diagnósticas y las alternativas de tratamiento de la pioderma canina. Adicionalmente, se incluyen conceptos relacionados con resistencia antimicrobiana y su importancia para la salud pública.

III. OBJETIVOS

General

Realizar una revisión de literatura que abarque los principales aspectos relacionados con la pioderma canina, incluyendo etiología, presentación clínica, métodos diagnósticos de elección y opciones terapéuticas.

Específicos

- Describir la presentación clínica de los diferentes tipos de pioderma en el canino
- Describir las principales técnicas diagnósticas para la pioderma canina
- Especificar las diferentes opciones de tratamiento para la pioderma canina
- Definir los conceptos de meticilino resistencia y multirresistencia para *Staphylococcus* involucrados en la pioderma canina.

IV. RESUMEN

La pioderma canina se define como una infección bacteriana en la piel. Su principal agente etiológico es *Staphylococcus pseudintermedius* y cuenta con presentaciones como pseudopioderma, pioderma superficial y pioderma profundo. Su diagnóstico se realiza por medio de la citología y se reportan diferentes alternativas tópicas y sistémicas para su tratamiento tópico y sistémico.

Teniendo en cuenta la importancia de esta patología, el presente trabajo se realizó con el objetivo de aportar información científica relevante para describir la etiología, las diferentes presentaciones clínicas, los métodos diagnósticos,

las opciones de tratamiento y las medidas de prevención de la pioderma en caninos.

Palabras clave: Canino, *Staphylococcus pseudintermedius*, pioderma, diagnóstico, tratamiento.

V. ABSTRACT

Canine pyoderma is defined as a bacterial skin infection, being the main agent *Staphylococcus pseudintermedius*. It has presentations such as pseudopyoderma, superficial pyoderma, and deep pyoderma. Its diagnosis is made through cytology and different topical and systemic treatment alternatives have been reported.

Considering the importance of this pathology, the present work was carried out with the aim of provide relevant scientific information to describe the etiology, different presentations, diagnostic methods, treatment and prevention of pyoderma in dogs.

Keywords: Canine, *Staphylococcus pseudintermedius*, pyoderma, diagnosis, treatment.

VI. MARCO DE REFERENCIA

Staphylococcus pseudintermedius

Bacteria tipo coco, gram positiva, catalasa positiva, aerobia o anaerobia facultativa, que forma parte de la microbiota normal de la piel y mucosas del canino. Es considerada un reservorio de multirresistencia a los antimicrobianos (Antony et al., 2022).

La posibilidad de que el género *Staphylococcus* adquiera resistencia a diferentes antibióticos, representan un gran desafío en el tratamiento, ya que tanto la morbilidad como la mortalidad aumentan en los pacientes. Los principales mecanismos de resistencia por parte de esta bacteria son la síntesis de betalactamasas y la expresión de la proteína fijadora de la penicilina, esto impide la adhesión por parte del fármaco a la membrana bacteriana (Bean & Wigmore, 2016).

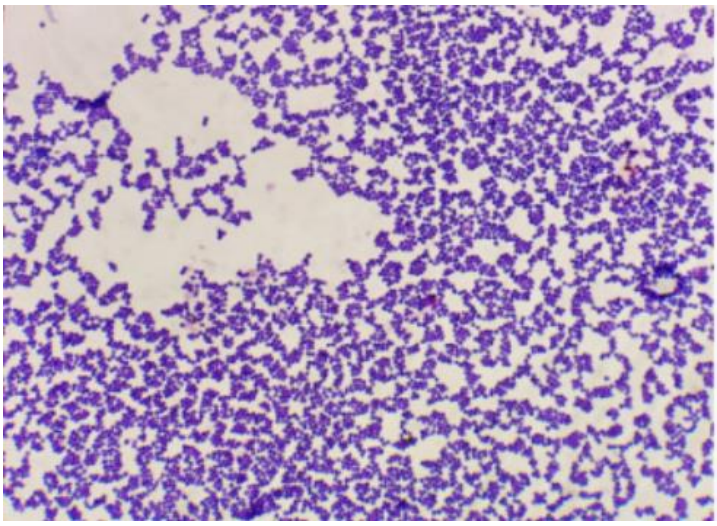

Figura 1. Antony., et al. (2022). *Characterisation of Staphylococco* [fotografía a microscopio]. College of Veterinary Science, Sri Venkateswara Veterinary University, Tirupati, Andhra Pradesh, India.

Concepto de Pioderma

La pioderma canina se define como la infección bacteriana de la piel. Es la dermatopatía que más se diagnostica en esta especie y su principal etiología aislada es *Staphylococcus pseudintermedius* (Older et al., 2020). Es clasificada según la profundidad de la infección, existiendo lesiones superficiales en donde

será suficiente la terapia tópica y lesiones más profundas en las que será necesaria la terapia sistémica sola o combinada con la terapia tópica (Older et al., 2020).

La predisposición de esta patología en esta especie frente a otras, se podría asociar con la ausencia del tapón folicular (presente en gatos), la alcalinidad en su pH y el grosor disminuido en su epidermis, facilitando todo esto la penetración y colonización de agentes infecciosos (Álvarez et al., 2020).

Etiología

Existe gran variedad de bacterias que resultan aisladas en casos de piodermas caninos cómo lo es *Staphylococcus spp, Streptococcus spp, Proteus spp, Pseudomonas spp y Escherichia Coli*. Aunque en distintas investigaciones se evidencia que el agente bacteriano más aislado en esta patología es *Staphylococcus spp* (Pierezan et al., 2016; Ramsey et al., 2016).

Esta infección bacteriana de la piel es generalmente causada por un coco gram positivo denominado *Staphylococcus pseudointermedius* que habita normalmente en las mucosas del canino y se incorpora en la piel por medio del lamido generando infección en condiciones apropiadas (Cuscó et al., 2017).

La mayoría de las piodermas son de origen secundario como lo puede ser un traumatismo, procesos infecciosos y/o parasitarios, alergias, enfermedades autoinmunes, endocrinopatías, entre otros (Bloom, P. 2014).

Tipos de Piodermas

Seudopioderma o pioderma de Superficie

Se define como un proceso inflamatorio con aumento de carga bacteriana en el estrato córneo que no afecta la epidermis ni el folículo piloso. (Silva, et al 2021). Se denomina pseudopioderma ya que no se cataloga como pioderma real al no haber pus, en los hallazgos citológicos solo se encuentra un gran número de bacterias (Lynch & Helbig 2021).

Incluye presentaciones como dermatitis aguda húmeda “punto caliente”, dermatitis de pliegues cutáneos “intertrigo” y pioderma mucocutánea (Loeffler & Lloyd, 2018).

Dermatitis aguda húmeda*.* Lesiones ocasionadas por autotrauma, debido al prurito, por lo regular provocadas por alergias, principalmente a la picadura de la pulga, otitis o saculitis anal (Meneses et al., 2018).

Generalmente esta dermatitis aparece en muy poco tiempo y tanto el prurito como el dolor, son severos. La causa determinará la ubicación de dichas lesiones, aunque puede afectar a cualquier tipo de raza, los caninos de pelo largo y denso suelen verse más afectados. Las lesiones suelen ser exudativas, demarcadas, con erosión y úlcera en ocasiones con costra (Meneses et al., 2018).

Figura 2. Loeffler, A., & Lloyd, D. H. (2018). *Dermatitis húmeda aguda por Staphylococcus pseudintermedius resistente a la meticilina (MRSP) en el cuello de un san bernardo joven atópico* [fotografía]. The Veterinary Journal, 235, 73-82.

Dermatitis de pliegues cutáneos. Lesiones ocasionadas por fricción y humedad excesiva por falta de aireación entre los pliegues cutáneos. En la piel primero se genera rubor, después se genera una infección bacteriana produciendo dolor y mal olor en la zona. Las más comunes predisposiciones para generar este tipo de dermatitis son la obesidad y las razas braquiocefálicas por su exceso de piel y pliegues cutáneos (Meneses et al., 2018).

Figura 3. Hobi et al., (2023). *Bulldog francés con dermatitis severa de pliegues cutáneos* [fotografía]. Life Sciences, Hong Kong, China.

Pioderma mucocutánea. Lesiones eritematosas e inflamatorias que llegan a ser costras, fístulas, ulceraciones y erosiones. Afecta a zonas mucocutáneas cómo lo son los labios, puente nasal, párpados, vulva, prepucio y ano. Las lesiones pueden extenderse y pueden afectar los pliegues cercanos, generando también despigmentación en la piel (Meneses et al., 2018).

Figura 4. Gortel, K. (2013). *Pioderma mucocutánea en un pastor alemán* [fotografía]. Veterinary clinics of north america, Canadá.

Piodermas superficiales

Su principal etiología es el *Staphylococcus pseudintermedius.* Es el pioderma más frecuente, y se ubica en la epidermis y en el folículo piloso (foliculitis). Su presentación clínica depende de varios factores predisponentes y del tiempo de evolución de las lesiones. Se caracteriza por la presencia de lesiones alopécicas y eritematosas acompañadas de pápulas, pústulas, costras, collaretes epidérmicos y máculas hiperpigmentadas. Incluye presentaciones como impétigo y foliculitis bacteriana superficial (Loeffler & Lloyd, 2018).

Impétigo. Enfermedad bacteriana de la piel en donde se hallan pústulas intraepidérmicas que no afectan el folículo piloso y suelen situarse en zonas escasas de pelo, especialmente la zona del vientre (Ferrer et al., 2021).

Figura 5. Gortel, K. (2013). *Impétigo ampolloso en un Bóxer con hiperadrenocorticismo avanzado.* [fotografía]. Veterinary clinics of north america, Canadá.

Foliculitis bacteriana superficial. Generalmente secundaria a otras dermatitis, se caracteriza por la presencia de pápulas y/o pústulas que infectan el folículo piloso (Kang et al., (2017).

Figura 6. Gortel, K. (2013). *Foliculitis superficial y pioderma de extensión superficial en la piel inguinal de un perro.* [fotografía]. Veterinary clinics of north america, Canadá.

Piodermas profundas

Son menos frecuentes y pueden ser localizadas o generalizadas. Son también más fáciles de diagnosticar y más difíciles de controlar. (Loeffler & Lloyd, 2018). Se encuentran bacterias principalmente en la dermis y en ocasiones en la

hipodermis (Meason et al., 2018). Se pueden ver con cualquier patología subyacente o inmunodeficiencia y pueden asociarse con patologías como demodicosis. Hay una ruptura del folículo piloso generando una inflamación severa que afecta la dermis. Las lesiones pueden ser alopécicas y pueden incluir pústulas, nódulos, fístulas, costras hemorrágicas y/o diversos grados de eritema (Loeffler & Lloyd, 2018).

Incluye presentaciones generalizadas como celulitis juvenil, foliculitis piotraumática, pioderma profunda del pastor alemán y pioderma profunda localizada, incluyendo foliculitis y forunculosis del hocico y del mentón, pioderma del punto de presión o pioderma de los callos, foliculitis y/o forunculosis podal o más conocida como pododermatitis o pioderma interdigital (Loeffler & Lloyd, 2018).

Celulitis Juvenil. Su etiología es desconocida, se presenta más que todo en cachorros con no más de 4 meses de edad, es dolorosa y comúnmente desarrolla linfadenopatía, edema facial, fístulas y costras (Loeffler & Lloyd, 2018).

Figura 7. Inga et al., (2020). *Ejemplo de un perro joven con lesiones perioculares y en el hocico prototípicas.* [fotografía]. Veterinary Dermatology, 31(3), Philadelphia.

Foliculitis Piotraumática. Se caracteriza por tener aspecto exudativo, presenta lesiones localizadas que comprenden pápulas, pústulas, eritema, alopecia y ocasionalmente forunculosis, generalmente ocasionadas por autotrauma. (Patel., A, 2018)

Figura 8. Patel, A (2018). *Pápulas y pústulas foliculares.* [fotografía]. Companion Animal, 23(6). Warlingham, Inglaterra.

Pioderma Profunda del Pastor Alemán. Pioderma idiopática relacionada con una falla genética. Las lesiones suelen ser úlceras, fístulas y/o forúnculos y

generalmente se localizan en el cuarto trasero, espalda, abdomen y muslos (Reddy et al, 2014).

Figura 9. Reddy et al, (2014). *Pioderma profunda recurrente en un perro pastor aleman* [fotografía]. Veterinary Science. India.

Foliculitis y forunculosis del hocico y del mentón: Esta infección suele ser generada por traumas o cuerpos extraños, normalmente se localiza en la zona del hocico y/o el mentón de caninos jóvenes, y regularmente de pelo corto (Loeffler & Lloyd, 2018).

Figura 10. Gortel, K. (2013). *Forunculosis posterior al acicalamiento en el mentón de un gran danés.* [fotografía]. Veterinary clinics of north america, Canadá.

Pioderma del punto de presión o de los callos. Infección generada por un engrosamiento localizado en la capa córnea de los puntos de presión, gracias a traumatismos repetidos. Es muy común en razas grandes

Figura 11. Shah et al., (2017). *Pioderma del callo* [fotografía]. Indian Journal of Veterinary Sciences & Biotechnology, 13(2). India.

Forunculosis Podal (Pododermatitis o Pioderma Interdigital). Infección manifestada por nódulos, úlceras y fístulas que se localizan en los tejidos interdigitales causada por traumas, cuerpos extraños, alergias, parásitos, hongos, endocrinopatías o enfermedades autoinmunes

Figura 12. Loeffler, A., & Lloyd, D. H. (2018). *Pioderma profunda interdigital en un perro dálmata joven* [fotografía]. The Veterinary Journal, *235*, 73-82.

Diagnóstico

El diagnóstico de la pioderma canina debe basarse en la anamnesis, el examen clínico y los exámenes complementarios como la citología y el cultivo microbiológico. Esto permitiría distinguir entre una infección bacteriana y la colonización bacteriana normal de la piel. Así mismo, la evaluación de la profundidad de las lesiones es importante para poder realizar el tratamiento que más se adecúe según el cuadro clínico y lograr precisar el pronóstico del canino (Bradley et al., 2016).

Para la pioderma superficial se recomienda que las muestras para citología sean mediante impronta o hisopado, preferiblemente de una pústula completa. Se encontrará presencia de neutrófilos degenerados con bacterias de tipo cocoide (Schwarz et al., 2017).

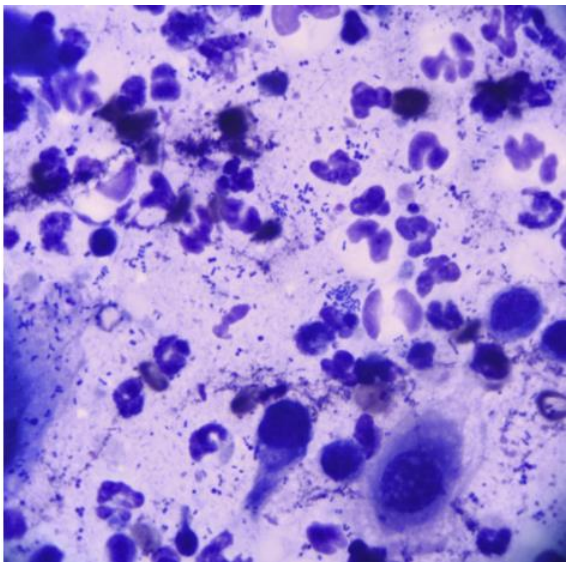

Figura 13. Gortel, K. (2013). *Población bacteriana de la superficie de una lesión de pioderma profunda severamente ulcerada.* [fotografía a microscopio]. Veterinary clinics of north america, Canadá.

Para la pioderma profunda se recomienda que la muestra para citología sea una punción con aguja fina, impronta o hisopado de la lesión. Se hallará un cuadro piogranulomatoso, con una densidad bacteriana más alterada, siendo esta bacilar o mixta (Schwarz et al., 2017).

El cultivo microbiológico se sugiere en casos en los que después de implementar un tratamiento tópico con productos y frecuencias correctas, o una terapia sistémica con dosis, frecuencia y duración adecuadas, hay aparición de lesiones nuevas o residuales o si en la citología inicial se encuentran bacilos intracelulares (Hillier et al., 2014).

Tratamiento

El tratamiento exitoso de las piodermas caninas depende de la elección correcta del antibiótico, así como de su dosis adecuada y tiempo total de uso. Esto evitaría en gran medida la resistencia antimicrobiana y se garantizaría la efectividad de la terapia (Silva et al., 2021).

Teniendo en cuenta la relevancia actual del uso racional de antimicrobianos, siempre se recomienda evaluar detalladamente la profundidad de las lesiones, realizar la confirmación diagnóstica a través de citología e identificar si hay alguna enfermedad de base (Silva et al., 2021).

Muchas infecciones, principalmente superficiales, pueden responder a un tratamiento tópico adecuadamente instaurado, sin recurrir a una terapia sistémica. Sin embargo, si la infección es muy profunda, el tratamiento sistémico es muy importante (Álvarez et al., 2020).

Aunque por mucho tiempo la terapia antibacteriana tópica haya sido recomendada en conjunto con la terapia sistémica, en los últimos años se ha podido demostrar que la terapia tópica única puede ser eficaz como tratamiento, principalmente en casos de pioderma superficial (Álvarez et al., 2020).

Las principales condiciones para elegir un antibiótico se resumen en que sea bactericida, en la sensibilidad de las bacterias, la penetración cutánea, la absorción oral y la cinética del fármaco (Bean & Wigmore, 2016).

Bacterinas

Se define como una suspensión de bacterias lisadas o atenuadas que se utilizan como vacunas para fortalecer la inmunidad frente a patógenos. Se han utilizado algunas veces para el tratamiento de pioderma canina, obteniendo algunos resultados positivos. Sin embargo, no se han publicado estudios controlados ni recientes que puedan verificar su uso y su eficacia (Layne, E. 2019).

Tratamiento tópico

El tratamiento tópico para la pioderma canina posee varias ventajas, como la resolución rápida de las lesiones, la disminución de la administración de antibióticos sistémicos y la eliminación de residuos en la superficie de la piel, entre otras (Hillier et al., 2014).

Los champús antisépticos se utilizan en mayor proporción en piodermas idiopáticas recurrentes, utilizándose de 2 a 3 veces por semana (Brugger et al., 2016).

Tradicionalmente, se han utilizado antimicrobianos tópicos como la clorhexidina, el peróxido de benzoilo y el lactato de etilo, estos en forma de champús, aerosoles, mousses, toallas y geles. La clorhexidina tiene una gran actividad antimicrobiana y antifúngica, clínicamente se demuestra que es eficaz para el tratamiento de la pioderma superficial en una dosis adecuada (Santoro, D. 2023).

El peróxido de benzoilo y lactato de etilo se pueden considerar profármacos, su mayor actividad antimicrobiana funciona tras el contacto con la piel, sin embargo, estudios demuestran que la actividad antimicrobiana del peróxido de benzoilo y del lactato de etilo es reducida frente a la de la clorhexidina (Santoro, D. 2023).

A lo largo de los años se han realizado muchas investigaciones en busca de nuevos antimicobianos tópicos, el hipoclorito de sodio se ha utilizado como antiséptico desde hace mucho tiempo, es muy efectivo contra bacterias, hongos y virus. Tiene también acción antiinflamatoria y antipruriginosa, se puede considerar como un tratamiento alternativo para la pioderma superficial canina (Santoro, D 2023)..

El uso de aceites esenciales y extractos de plantas como el aceite de árbol de té, el aloe vera, orégano, tomillo blanco, entre otros, se pueden utilizar junto

con la clorhexidina y junto con antibióticos sistémicos ya que se ha demostrado actividad antimicrobiana significativa. Pero también fácil adaptación por parte de las bacterias frente a exposiciones repetidas a este tipo de tratamiento, se sugiere probar también otro tipo de compuestos como lo es el oxicloroseno de sodio, el nanoazufre, el peróxido de hidrógeno (Santoro, D 2023).

Tabla 1: Tratamiento tópico para pioderma canina.

Infección	Presentación	Agentes	Modos de uso
Infección extensa o generalizada	Champús, lociones, sprays, enjuagues y acondicionadores	Antisépticos como: Clorhexidina, peróxido de benzoilo, lactato de etilo, povidona yodada, triclosán.	Se usa 2 o 3 veces por semana, hasta 7 días después de que las lesiones hayan desaparecido: Es importante un tiempo de contacto de 10 minutos antes del enjuague.
Infecciones focales y localizadas	Geles, cremas, pomadas y lociones	Antisépticos como: Ácido acético, láctico y málico, peróxido de benzoilo y sulfadiazina de plata	Se usa 3 o 4 veces por semana, requiere mayor tiempo de contacto (30-60 minutos). Su efecto profiláctico es muy efectivo aplicándose cada 48 horas

Opciones tópicas para el tratamiento del pioderma canino.

Nota. Adaptado de “Guidelines for the diagnosis and antimicrobial therapy of canine superficial bacterial folliculitis (Antimicrobial Guidelines Working Group of the International Society for Companion Animal Infectious Diseases)”, Hillier et al. (2014), *Veterinary Dermatology, 25, 163-e 43.*

Tratamiento sistémico

Para asegurar que el tratamiento sistémico sea efectivo, se deberá seleccionar cuidadosamente el antibiótico, y utilizarlo en la dosis y la duración adecuada. El antibiótico en lo posible debe ser resistente a betalactamasas y también debe tener espectro contra estafilococos, ya que como los tratamientos suelen ser de larga duración no se recomienda que sean de amplio espectro para no alterar la flora intestinal (Silva et al., 2021)

En muchas ocasiones, los propietarios suelen suspender el tratamiento al ver la mejoría en las lesiones, lo cual es erróneo, ya que el tiempo de terapia se debe completar de manera indicada, según las recomendaciones del médico veterinario tratante (Alvarez et al., 2020).

La recomendación de la duración del tratamiento es de 3 semanas para pioderma superficial y hasta 1-2 semanas después de la curación clínica, y de 4-6 semanas para pacientes con pioderma profundo, con 1-3 semanas posteriores a la cura clínica (Frosini & Loeffler, 2020).

El éxito del tratamiento depende de la elección del antibiótico, de la dosis y de la frecuencia implementada, así como del tiempo total de uso (Alvarez et al., 2020).

Tabla 2: Tratamiento sistémico para pioderma canina.

Categoría	Antimicrobianos	Comentarios
Primera línea	Cefalexina, cefadroxilo, clindamicina, lincomicina, amoxicilina – ácido clavulánico, trimetoprim - sulfadiazina	La primera opción en sospecha o en confirmación de foliculitis bacteriana.
Primera o segunda línea	Cefovecina, cefpodoxima	Cuando no hay pruebas suficientes para categorización de primera o segunda línea.
Segunda línea	Doxiciclina, minociclina, cloranfenicol, enrofloxacina, marbofloxacina, rifampicina, gentamicina, amikacina	Cuando la primera línea no es la selección apropiada o si el cultivo indica sensibilidad.
Tercera línea	Linezolid, teicoplanin, vancomicina	Cuando la primera y la segunda línea no son las apropiadas y el cultivo también indica sensibilidad.

Resumen de las opciones de tratamiento antimicrobiano sistémico para la foliculitis bacteriana superficial en el perro.

Nota. Adaptado de “Guidelines for the diagnosis and antimicrobial therapy of canine superficial bacterial folliculitis (Antimicrobial Guidelines Working Group of the International Society for Companion Animal Infectious Diseases)”, Hillier et al. (2014), *Veterinary Dermatology, 25, 163-e 43.*

Resistencia bacteriana

La resistencia hacia los antimicrobianos sucede cuando el fármaco pierde la capacidad de inhibición frente al crecimiento y la multiplicación bacteriana, esto sucede como un proceso de selección natural de las bacterias (Kobayashi et al., 2015).

Hay varios factores de riesgo para que las bacterias comiencen a replicarse, aún con la administración del antibiótico, siendo el más común el uso previo del mismo (Meneses et al., 2018).

Otros factores de riesgo incluyen la edad, el historial terapéutico o la dosificación anterior y las comorbilidades, lo que puede promover la colonización de las bacterias (Vigo et al., 2015).

En la resistencia antimicrobiana las bacterias son reacias al objetivo bacteriostático y bactericida por parte del antimicrobiano, lo que resulta en una presión de selección en el huésped y el ambiente, generando bacterias resistentes (Kobayashi et al., 2015).

Staphylococcus Pseudintermedius **Meticilino Resistentes (SPMR)**

Se define como un problema para la medicina veterinaria, ya que puede causar brotes en diferentes partes del mundo. El principal gen responsable es el gen *mecA* (Banovic et al., 2016).

La acción del gen *mecA* genera la manifestación de estos mecanismos, ya que este refleja resistencia a los betalactámicos. Se ha notificado en diferentes países un aumento de resistencia a la meticilina mediada por el gen *mecA* en S. *pseudintermedius* generando pioderma y otitis recurrentes (Grontal et al., 2017).

El gen mecA permite que las bacterias produzcan una proteína de adhesión a la penicilina 2a (PBP2a) que es diferente a la proteína de adhesión a la penicilina

normal, lo que genera que haya resistencia a la meticilina por parte de las bacterias (Lai et al., 2022).

La resistencia a la meticilina por parte de *Staphylococcus pseudintermedius* se analiza a mediante la oxacilina, la identificación fenotípica del gen tiene una sensilibidad mayor al 90% (Saab et al., 2027).

Multirresistencia

El *Staphylococcus* presenta en la superficie de su pared celular, las proteínas ligadoras de las penicilinas, que son codificadas por el DNA de la bacteria. Cuando se suministra un betalactámico, este se une a la proteína ligante de la penicilina y se empieza a degradar la pared celular del *Staphylococcus* lo que conllevará a la destrucción de la bacteria (Ventrella et al., 2017).

La resistencia a macrólidos, tetraciclinas, estreptomicinas y lincosamidas se ha encontrado en más casos de piodermas recurrentes que en piodermas iniciales (Nakatsuji et al., 2017).

En los últimos años la resistencia bacteriana se ha convertido en un problema importante, el *Staphylococcus pseudintermedius* resistente a la meticilina es una bacteria comúnmente resistente a múltiples fármacos (Lehner et al., 2014). La multirresistencia se explicaría como la resistencia hacía por lo menos 3 antibióticos diferentes, aparte de los betalactámicos (Findik et al.,2018).

VII. MÉTODOS Y TÉCNICAS DE TRABAJO

La revisión de literatura tuvo sus bases en fuentes científicas confiables, como publicaciones en revistas científicas indexadas y con factor de impacto comprobable en JCR (Journal Citation Reports), producto de una búsqueda que incluya investigaciones originales, revisiones sistemáticas y metaanálisis, ensayos clínicos, relatos de caso y series de casos. Se recopiló información relacionada con los tipos de pioderma, sus presentaciones clínicas, las principales técnicas diagnósticas y las opciones de tratamiento, tanto tópico como sistémico. Adicionalmente, se incluyó el tema de la resistencia antimicrobiana en piodermas caninas, mencionando la resistencia a la meticilina y la multirresistencia.

VIII. RECURSOS Y MATERIALES

En cuanto a la estrategia de búsqueda, se realizó por medio de diferentes bases de datos, incluyendo Scopus, Pubmed, Science Direct, Web of Science, Scielo y Google académico. Se utilizaron documentos en inglés y español cuyo periodo de publicación estuvo entre el año 2013 y 2023, se utilizaron los siguientes términos y operadores booleanos:

1. Pioderma canina / canine pyoderma

2. S*taphylococcus pseudintermedius*,

3. Foliculitis bacteriana superficial / bacterial superficial folliculitis

4. Pioderma profunda / deep pyoderma

5. Citología 29utânea / skin cytology

6. Terapia tópica antimicrobiana / topical antimicrobial therapy

7. Antimicrobianos sistémicos / systemic antimicrobials

8. *Staphylococcus* resistente a meticilina / Methicillin-resistant *Staphylococcus*

9. Staphylococcus multirresistente / Multi drug-resistant *Staphylococcus*

10. Gen mecA.

11. 1 and 2 and 3

12. 1 and 4

13. 1 and 2 and 3 and 4 and 5

14. 1 and 6 or 7

15. 1 and 7 and/or 8 and/or 9 and/or 10

IX. REVISIÓN SISTEMÁTICA Y ANALÍTICA

Se seleccionaron con base en los criterios anteriormente mencionados, un mínimo de 25 artículos para la ejecución de la revisión de literatura.

Se excluyeron documentos que no se ajustaron al tipo de publicación establecida para la búsqueda (investigaciones originales, revisiones sistemáticas y metaanálisis, ensayos clínicos, relatos de caso y series de casos), que hubieran sido publicados antes del 2013 y que no estuvieran publicados en revistas indexadas y con factor de impacto comprobable en JCR (Journal Citation Reports).

X. CONCLUSIONES Y RECOMENDACIONES

La pioderma canina es una patología muy frecuente en la clínica veterinaria, es necesario saber cómo actuar frente a cada caso, siempre se requerirá realizar exámenes diagnósticos para evitar un tratamiento mal ejecutado. Se sugiere hacer un buen diagnóstico, instaurar una terapia adecuada y así prevenir la aparición de cepas resistentes a antimicrobianos y también recidivas.

XI. BIBLIOGRAFÍA

- Alvarez, L., Siuce, J., Palomino, J., Gonzales, S., Sedano, A., & Calle, S. (2020). Detección molecular de *Staphylococcus pseudintermedius* en piodermas caninas. *Revista de Investigaciones Veterinarias del Perú*, *31*(3).
- Antony, N., Kommalapati, L. K., Nagaram, V. K., & Angalakuditi, J. (2022). Occurrence of Multidrug Resistant Coagulase negative *Staphylococcus spp* in Canine pyoderma, and Their Comparative Phenotype and Molecular Characterization. *Journal of Animal Research, 12(3)*, 323-329.
- Banovic, F., Linder, K., Olivry, T. (2016). Clinical, microscopic and microbial characterization of exfoliative superficial pyoderma-associated epidermal collarettes in dogs. *Veterinary Dermatology*. *28*, 107-e123.
- Bean, D., Wigmore., S. (2016). Carriage rate and antibiotic susceptibility of coagulase-positive *staphylococci* isolated from healthy dogs in Victoria, Australia. *Australian Veterinary Journal. 94*, 456–460.

- Bloom, P. (2014). Canine superficial bacterial folliculitis: Current understanding of its etiology, diagnosis and treatment. *Veterinary Journal*., 199, 217–222
- Bradley, C., Morris, D., Rankin, S., Cain, C., Misic, A., Houser, T., … Grice, E. (2016). Longitudinal evaluation of the skin microbiome and association with microenvironment and treatment in canine atopic dermatitis. *Journal of investigative dermatology, 136(6), 1182-1190.*
- Brugger, S., Bomar, L., Lemon, K. (2016). Commensal–Pathogen Interactions along the Human Nasal Passages. *Pathogens.* 12, e1005633.
- Cuscó, A., Sánchez, A., Altet, L., Ferrer, L., Francino, O. (2017). Individual Signatures Define Canine Skin Microbiota Composition and Variability. Front. *Veterinary Science*, 4, 6.
- Ferrer, L., Garcia, R., Perez, D., Viñes, J., Fabregas, N., Madroñero, S, …. Francino, O. (2021). Whole genome sequencing and de novo assembly of *Staphylococcus pseudintermedius*: a pangenome approach to unravelling pathogenesis of canine pyoderma. Clinical practice of *British Veterinary Association, 32(6), 654-663.*
- Findik, A., Çiftci, A., Önyay, T., & Sezener, M. G. (2018). Determination of methicillin resistance and some genotypic characteristics of staphylococci isolated from dogs and their owners. *Turkish Journal of Veterinary and Animal Sciences,* 42(6), 549–555. https://doi.org/10.3906/vet-1611-50

- Frosini, S., & Loeffler, A. (2020). Treating canine pyoderma with topical antibacterial therapy. Clinical practice of *British Veterinary Association, 42(6), 323-220.*
- Gortel, K. (2013). Recognizing pyoderma: more difficult than it may seem. *Veterinary Clinics: Small Animal Practice*, *43*(1), 1-18.
- Gronthal, T., Eklund, M., Thomson, K., Piiparinen, H., Sironen, T., Rantala, M. (2017) Antimicrobial resistance in *Staphylococcus pseudintermedius* and the molecular epidemiology of methicillin-resistant *S. pseudintermedius* in small animals in Finland. *Journal of Antimicrobial Chemotherapy.* 72, 1021–1030.
- Hillier, A., Lloyd, D, H., Weeset, J. S., Blondeau, J. M., Boothe, D., Breitschwerdt, E, …. Sykes, J. E. (2014). Guidelines for the diagnosis and antimicrobial therapy of canine superficial bacterial folliculitis (Antimicrobial Guidelines Working Group of the International Society for Companion Animal Infectious Diseases). *Veterinary Dermatology, 25, 163-e 43.* Doi: 10.11 11/vde 12118.
- Hobi, S., Barrs, V., Beczkowski, P. (2023). Dermatological problems of brachycephalic dogs*. Life Sciences*, 13(12).
- Inga, A., Griffeth, G., Drobatz, K., Goldschmidt, K., Mauldin, E. (2020). Sterile granulomatous dermatitis and lymphadenitis (juvenile cellulitis) in adult dogs: a retrospective analysis of 90 cases (2004–2018). *Veterinary dermatology*, *31*(3), 219-e47.

- Kang, J., Chung, T., Hwang, C. (2017). Clonal distribution of methicillin-resistant *Staphylococcus pseudintermedius* isolates from skin infection of dogs in Korea. *Veterinary Microbiology*. 210, 32–37.
- Kobayashi, T., Glatz, M., Horiuchi, K., Kawasaki, H., Akiyama, H., Kaplan, D., Kong, H., Amagai, M., Nagao, K. (2015). Dysbiosis and *Staphylococcus aureus* Colonization Drives Inflammation in Atopic Dermatitis. *Immunity 42*, 756–766.
- Lai, C., Ma, Y., Shia, W., Hsieh, Y., Wang, C. (2022) Risk Factors for Antimicrobial Resistance of *Staphylococcus* Species Isolated from Dogs with Superficial Pyoderma and Their Owners. Veterinary Sciences., 9, 306.
- Layne, E. (2019). Can pyoderma in dogs be treated with fewer antibiotics? Veterinary Record, 184(24), 736–738.
- Lehner, G., Linek, M., Bond, R., & Lloyd, D. H. (2014). Case-control risk factor study of methicillin-resistant *Staphylococcus pseudintermedius* (MRSP) infection in dogs and cats in Germany. *Veterinary Microbiology,* 168(1), 154–160. https://doi.org/10.1016/j.vetmic.2013.10.023.
- Loeffler, A., & Lloyd, D. H. (2018). What has changed in canine pyoderma? A narrative review. *The Veterinary Journal*, *235*, 73-82.
- Lynch, S. A., & Helbig, K. J. (2021). The complex diseases of *Staphylococcus pseudintermedius* in canines: where to next?. Veterinary sciences, 8(1), 11.
- Meason, C., Older, C., Ocana, R., Dominguez, B., Lawhon, S., Wu, J., Patterson, A., Rodrigues, A. (2018). Novel association of *Psychrobacter* and

Pseudomonas with malodor in Bloodhound dogs and efects of a topical product composed of essential oils and plant-derived essential fatty acids in a randomized, blinded, placebo-controlled study. *Veterinary Dermatology*, 29, 465-e158.

- Meneses, M., Martin, P., Manzuc, P., Arauz, M., Pardo, A. (2018). *Staphylococcus sp*, antimicrobial treatment and resistance in canine superficial bacterial pyoderma. *Revista veterinaria, 29.* 88-92.
- Nakatsuji, T., Chen, T., Narala, S., Chun, K., Two, A., Tong, Y., …. Melnik, A.V. (2017). Antimicrobials from human skin commensal bacteria protect against *Staphylococcus aureus* and are deficient in atopic dermatitis. *Science Translational Medicine*, 9, eaah4680.
- Older, C., Rodrigues, A., Hoover, K., & Banovic, F. (2020). Characterization of cutaneous bacterial microbiota from superficial pyoderma forms in atopic dogs. *Pathogens, 9*(8), 638. Doi:10.3390/pathogens9080638.
- Pierezan, F., Olivry, T., Paps, J., Lawhon, S., Wu, J., Steiner, J., Suchodolski, J., Rodrigues-Ho_man, A. (2016). The skin microbiome in allergen-induced canine atopic dermatitis. *Veterinary Dermatology. 27*, 332-e82.
- Ramsey, M., Freire, M., Gabrilska, R., Rumbaugh, K., Lemon, K. (2016). *Staphylococcus aureus* Shifts toward Commensalism in Response to Corynebacterium Species, *Frontiers in Microbiology*, *7*, 1230.

- Reddy, B., Kumari, K., Rao, V., & Rayulu, V. (2014). Research article efficacy of cefpodoxime with clavulanic acid in the treatment of recurrent pyoderma in Dogs. *Veterinary Science*. (5).
- Saab, M.E., Weese, J., McClure, J. (2017). Direct repeat unit (dru) typing and antimicrobial resistance of methicillin-resistant *Staphylococcus pseudintermedius* isolated from dogs in Atlantic Canada. *Canadian Journal of Veterinary Research.* 81, 192–198.
- Santoro, D (2023). Topical therapy for canine pyoderma: what is new? *Journal of the American Veterinary Medical Association*, 20;261.
- Schwarz, S., Loeffler, A., & Kadlec, K. (2017). Bacterial resistance to antimicrobial agents and its impact on veterinary and human medicine. *Veterinary Dermatology, 28,* 19-82. Doi: 10.1111vde.12362.
- Shah, B., Rao, N., Parikh, P., Patel, D., & Nauriyal, D. (2017). Clinical Manifestations Enticed in Clinical Cases of Canine Pyoderma. *Indian Journal of Veterinary Sciences & Biotechnology*, 13(2), 85-89.
- Silva, V., Oliveira, A., Manageiro, V., Caniça, M., Contente, D., Capita, R., & Poeta, P. (2021). Clonal diversity and antimicrobial resistance of methicillin-resistant *Staphylococcus pseudintermedius* isolated from canine pyoderma. *Microorganisms*, *9*(3), 482.
- Ventrella, G., Moodley, A., Grandolfo, E., Parisi, A., Corrente, M., Buonavoglia, D., Guardabassi, L. (2017). Frequency, antimicrobial susceptibility and clonal distribution of methicillin-resistant *Staphylococcus pseudintermedius* in canine clinical samples submitted to a veterinary

diagnostic laboratory in Italy: A 3-year retrospective investigation. *Veterinary Microbiology*. 211, 103–106.

- Vigo, G., Giacoboni, G., Gagetti, P., Pasterán, F., Corso, A. (2015). Resistencia antimicrobiana y epidemiología molecular de aislamientos de *Staphylococcus pseudintermedius* de muestras de clínicas de caninos. *Revista argentina de microbiología*. *47.* 3.