

FUNDACIÓN UNIVERSITARIA AGRARIA DE COLOMBIA

FACULTAD DE MEDICINA VETERINARIA

PASANTÍA EMPRESARIAL

PROPUESTA PARA LA OPCIÓN DE GRADO: PRÁCTICA EMPRESARIAL,
“DEMODICOSIS CANINA, ABORDAJE Y TRATAMIENTO DEL PACIENTE
DERMOPATA”

INFORME FINAL

PRESENTADO POR: SERGIO ANDRES PEREZ ALARCON

I.D 19107

DOCENTE TUTOR: JERSSON AVILA COY

BOGOTÁ D.C. 2024.

TABLA DE CONTENIDO

I.	Introducción.....
II.	Objetivo general.....
III.	Objetivos específicos.....
IV.	Resumen.....
V.	Abstrac.....
VI.	Marco de referencia
VII.	Desarrollo de la practica
VIII.	FODA.....
IX.	Detalle de actividades durante el desarrollo de la práctica.
X.	Análisis.....
XI.	Conclusiones.....
XII.	Recomendaciones.....
XIII.	Anexos.....
XIV.	Bibliografía.....

Índice de tablas

Tabla 1 Evaluación física del paciente.....	
Tabla 2 Hemograma.....	
Tabla 3 Raspado de piel	
Tabla 4 Examen Microscópico del raspado de piel	
Tabla 5 Coloración KOH, azul de metileno de loeffler.....	
Tabla 6 Estadística consulta pacientes caninos dermatopatías.....	
Tabla 7 pacientes que ingresaron a consulta desde el marzo hasta junio 2024....	
Tabla 8 pacientes positivos a demodicosis.....	

Agradecimientos:

A Dios por permitirme y darme la oportunidad de estudiar esta carrera profesional, por la salud y ser mi guía en momentos difíciles de la vida.

A mi familia por creer en mí, mis padres mis hermanos y mi hija, a mi primo Andrei (Q.E.P.D). A mis amigos y compañeros de estudio.

Agradecimiento a la Dra. Sandra García, por la oportunidad y la confianza, que me brindo en el hospital veterinario.

Agradecimiento al Dr. Jersson Ávila quien fue mi tutor y mi guía en este proceso, al Dr. Jorge Almaza (Q.E.P.D) quien con sus palabras siempre fue muy sabio y me enseñó la pasión de la medicina veterinaria, al Dr. Víctor Acero, por el apoyo incondicional, al Dr. Humberto Guaqueta, por la confianza que deposito en mí. Y a todos y cada uno de mis mentores.

I. INTRODUCCION

La sarna demodécica es una de las enfermedades de la piel causada por el agente etiológico llamado demódex canis, este es un habitante saprofito de la piel en los caninos, está controlado por el sistema inmune, cuando el sistema inmune se ve afectado o es deficiente el demódex canis tiende a multiplicar su crecimiento, causando la enfermedad de la demodicosis canina, el demódex canis suele hospedarse en los folículos pilosos y glándulas sebáceas de todos los perros sanos y enfermos.

La demodicosis canina suele cursar por dos formas clínicas, una localizada y otra generalizada, la forma generalizada se presenta con descamación de la piel, pérdida de pelo (alopecia) enrojecimiento y prurito, esta puede afectar tanto a cachorros como adultos, y puede ir acompañada de una infección bacteriana secundaria.

En la consulta médica veterinaria la incidencia de pacientes con problemas dermatológicos es de gran importancia, por lo cual se decidió desarrollar un formato que permita orientar el estudio detallado y organizado del sistema tegumentario de la piel de los caninos que ingresan por consulta externa a las instalaciones del hospital veterinario de Chía.

El presente informe tiene como finalidad explicar y sustentar la practica empresarial como opción de grado y aspiración al título profesional como médico veterinario, dicha práctica fue realizada en las instalaciones del Hospital Veterinario de Chía, durante el periodo comprendido entre el 1 de marzo de 2024 y el 01 de junio de 2024.

II. OBJETIVO GENERAL

Desarrollar la práctica empresarial como opción de grado, con el objetivo de afianzar las destrezas propias de la formación de un Médico Veterinario.

III. OBJETIVOS ESPECIFICOS

-Desarrollar una revisión de literatura de la demodicosis canina, presentación de caso clínico y un formato específico para la consulta a pacientes caninos con lesiones dermatológicas

- Abordar de una forma más específica en las consultas médicas, los pacientes que ingresan con patologías dermatológicas.
- Orientar la selección de un tratamiento acertado para pacientes con dermatopatías.
- Adquirir un mayor conocimiento y experiencia en el manejo integral de pacientes y atención a propietarios responsables de animales de compañía que requieren atención médica veterinaria.

IV. RESUMEN

La demodicosis canina es una enfermedad que afecta en gran porcentaje a caninos, especialmente cachorros y animales inmunosuprimidos o inmunocomprometidos, generando lesiones cutáneas de importancia que pueden complicarse; el *Demodex* spp., es un ácaro saprofito en la piel de los caninos, que en ocasiones se exacerba por los factores antes mencionados; se hace necesario implementar un formato específico para pacientes caninos y así a conocer la importancia del abordaje clínico en la consulta diaria, mediante un formato específico para pacientes dermatológicos, enfocándose en caninos con demodicosis, se incluye un reporte de caso y tratamiento específico para la enfermedad. Todo esto realizado bajo un estudio de revisión bibliográfica y estadística de pacientes que ingresan a la consulta diaria, evaluando un caso clínico obteniendo resultados favorables y la recuperación del paciente.

V. ABSTRACT

Canine demodicosis is a disease that affects a large percentage of dogs particularly puppies and immunosuppressed or immunocompromised animals, generating significant skin lesions that can become complicated; the *Demodex* spp, is a saprophytic mite in the skin of canines, which sometimes is exacerbated by the factors mentioned above, it's important to develop a specific format for canine patients to know the importance of the clinical approach in the daily practice, through a specific format for dermatological patients, focusing on canines with demodicosis, including a case report, and specific treatment for the disease. All this is done under a study of bibliographic and statistical review of patients who enter the daily consultation, evaluating a clinical case obtaining favorable results and patient recovery.

VI. MARCO DE REFERENCIA

La piel o tegumento (derivado del latín, tejido), es un órgano dinámico que representa el sistema orgánico más extenso y visible del cuerpo, es una barrera anatómica y fisiológica entre el animal y su medio; tiene múltiples células especializadas en diferentes funciones, protección física y química, prevención de pérdida de líquidos y la termorregulación, órgano de estimulación táctil y de comunicación, además de un sitio donde se desarrollan muchas enfermedades primarias y otras secundarias a patologías internas o externas (Bermúdez, et al 2019).

La demodicosis canina es una dermatopatía provocada principalmente por habitantes saprofitos de la piel de los perros (Arroyo, 2018). La presentación de esta enfermedad en la especie canina se ha visto asociada principalmente a estados de inmunosupresión por parte del animal, también se ha relacionado con otros aspectos como: la raza, edad, estado nutricional, estrés oxidativo, estado fisiológico, endoparásitos y enfermedades crónico degenerativas (Cen-cen, 2017). La sintomatología clínica de la demodicosis canina se caracteriza por un gran polimorfismo debido a que pueden existir variaciones clínicas según las razas, la localización de la lesión e incluso del mismo animal afectado. Además de las formas juveniles y formas adultas, se describen dos formas clínicas: la demodicosis localizada y la demodicosis generalizada, ambas con una evolución y con un pronóstico muy diferente. Las formas localizadas, se manifiestan comúnmente como zonas alopecicas más o menos circunscritas, con eritema y descamación, estas formas aparecen más habitualmente en perros jóvenes, entre 3 y 12 meses, mientras que las formas generalizadas de demodicosis aquellas que presentan afectadas más de cinco zonas cutáneas corporales, en estos casos las lesiones están extendidas y pueden afectar diversas partes del cuerpo y en muchas ocasiones se ven agravadas por una infección bacteriana. (Saló, 2011). Según otros autores han evidenciado que el desarrollo de la enfermedad y su sintomatología clínica dependen en muchos de los casos de la respuesta inmune del hospedador. Al parecer el sistema inmune del canino detecta y tolera la presencia de estos ácaros ejerciendo un efecto inhibitor sobre su proliferación y controlando de esta manera la respuesta inflamatoria que el *Demodex* ejerce en el hospedador. Por esta razón los pacientes que han sido diagnosticados con demodicosis y que adicionalmente presentan deficiencias a nivel inmunitario son más susceptibles al desarrollo de la enfermedad y no responden a los tratamientos clínicos de forma adecuada (Ferrer, L. et al, 2014).

Los ácaros del *Demodex* spp fueron reportados por primera vez en el año 1842 por el dermatólogo francés Gustav Simón, desde ese momento más de 140 especies o

subespecies conocidas han sido descritas, parasitando los folículos pilosos o glándulas sebáceas de 11 órdenes de mamíferos. La relación entre los ácaros y los mamíferos es muy antigua, especialmente con el surgimiento de los primeros animales con folículos pilosos, hace 210 millones de años atrás, por esta razón es muy probable que los antepasados de los marsupiales y de los euterios (primeros mamíferos placentarios) hayan contado con antepasados de estos ácaros (hace 100-200 millones de años). (Kucharuk, 2019). Diferentes estudios han demostrado que los ácaros del género *Demódex* pueden considerarse como un habitante normal de la piel de los caninos independientemente de su edad, sexo, raza o pelaje (Ravera, L. *et al* 2013).

La demodicosis en los caninos en su mayoría se ha visto asociada por la presencia de *Demodex canis* un ácaro que pertenece a la familia Democidae, sus principales características morfológicas son un cuerpo alargado, presentan cabeza y un tórax con 4 pares de patas, las piezas bucales están constituidas por un par de palpos, un par de quelíferos y un hipostoma impar (Parra, 2018). Las hembras de *Demódex canis* tienen una longitud de 200-250 μm y un ancho máximo de 44-65 μm , además cuentan con un poro genital que está ubicado en la parte ventral. El macho mide 220-230 μm de largo por 50-55 μm de ancho y a diferencia de la hembra, el órgano copulador se puede observar en la parte dorsal del cefalotórax. Por otra parte, el adulto se diferencia del juvenil en el número de patas, ya que el primero presenta cuatro pares de patas y el juvenil, sólo tres; los huevos son elípticos y miden 68-80 x 32-45 μm (Guerra, *et al*, 2015). También se conoce que es un parásito obligado y de ciclo directo, por lo tanto, no sobrevive fuera del huésped y su vida la cumple enteramente sobre el animal, alimentándose de células, sebo y detritos epidérmicos (Albino, 2022).

Recientemente se han descrito otras dos especies de ácaros que pueden producir demodicosis, además del *Demódex canis* se ha evidenciado la presencia de *Demódex cornei*, un ácaro de cuerpo corto que coloniza el estrato córneo y que ha sido descrito principalmente en Europa, Asia y Australia. También se ha reportado la presencia de *Demódex injai* un ácaro con cuerpo más alargado a diferencia de las dos especies nombradas anteriormente, esta especie de ácaro que ha sido descubierto recientemente en Estados Unidos coloniza las glándulas sebáceas y sus ductos excretores principalmente (Roldan, 2014).

El ciclo biológico de los ácaros del género *Demódex* se desarrolla en el hospedero en el que se reconocen los huevos, larvas, protoninfas, deutoninfas y adultos. Se completa entre 18 y 24 días en los folículos pilosos o glándulas sebáceas. Los machos se localizan en la superficie de la piel o cerca de ella, mientras que las hembras fecundadas hacen la puesta de huevecillos, en número de 20-24 en los

folículos pilosos, los huevos miden 70-90 x 25µm, las larvas y ninfas son arrastradas por el flujo sebáceo hasta la apertura del folículo, donde se maduran repitiendo el ciclo (Parra 2018). La transmisión ocurre durante los primeros tres días de vida de los cachorros por medio de contacto directo entre el hocico y el pezón de la perra, por otra parte, se ha evidenciado que los cachorros nacidos bajo cesárea tienen una menor probabilidad de infestación, lo cual manifiesta la importancia del contacto directo entre la madre y el cachorro para que exista la transmisión en los primeros días de vida. (Cen-cen, 2017).

Sinonimia: Demodicosis, sarna folicular, sarna negra, sarna demodéctica, sarna roja. Demodicosis se refiere a la enfermedad inflamatoria parasitaria de la piel de los perros causada por la proliferación anormal de un ácaro del género Demodex. (Horna, 2018).

Para el diagnóstico se realiza mediante raspado profundo, que corresponde al método de diagnóstico estándar y más empleada, ya que detecta un mayor número de parásitos por muestra con una sensibilidad del 100 % en comparación con el tricograma que solo alcanza el 85,1% de sensibilidad. Un examen histopatológico está indicado sólo cuando la enfermedad se vuelve crónica. (Mendoza. 2022). Se han reportado otros métodos para la detección del acaro, el examen directo del exudado de las pústulas puede revelar los ácaros en algunos perros. Las muestras se obtienen presionando la pústula y tomando el exudado sobre un portaobjetos de vidrio, añadiendo una gota de aceite mineral o parafina y colocando un cubreobjetos en la parte superior para posteriormente observar el acaro bajo microscopia. En algunos casos donde los ácaros son muy abundantes las preparaciones con cinta de acetato también pueden revelar la presencia del parásito, esta es una técnica que es menos invasiva y por lo tanto no va a desencadenar una respuesta inflamatoria por parte del canino (Mueller, R. et al, 2012).

Un estudio realizado por Farfán, et al (2020) en el Hospital Veterinario de la Facultad de Medicina Veterinaria y Zootecnia de la Universidad de San Carlos de Guatemala, quienes desarrollaron un sistema de estudio en el cual se utilizó la regla mnemotécnica VITAMIND según su acrónimo: V = vascular; I = inflamatorio/ infeccioso; T = traumático/tóxico; A = alérgica/autoinmune/anomalía del desarrollo; M = metabólica; I = Idiopática; N = neoplásica/nutricional y D = Degenerativa, en el cual evidenciaron que el orden y un uso adecuado al abordaje del paciente dermatopatológico hace más efectivo el diagnóstico.

En el 2018 una investigación, en el casco urbano del municipio de San Martín Jilotepeque en el departamento de Chimaltenango, se realizaron pruebas con cinta adhesiva, para contribuir con el diagnóstico de sarna (*Sarcoptica* y *demodéctica*) y así determinar la prevalencia de dicha enfermedad en los perros del área y

determinar si existe asociación entre el agente etiológico y las variables, sexo, raza y edad. La prueba de cinta adhesiva se utilizó ya que es una prueba sencilla, rápida y barata, para descartar o confirmar *Sarcoptes scabiei*, que vive debajo de la capa córnea de la epidermis, por lo que es suficiente para encontrarlo; sin embargo, su número es pequeño, por lo que se requiere de una superficie extensa para asegurar su hallazgo. Los datos obtenidos por medio de esta técnica no dieron ningún resultado positivo. Para el diagnóstico de *Demodex canis* se realizaron raspados cutáneos profundos ya que este ácaro se localiza en el interior del folículo piloso, en este caso los datos obtenidos si dieron resultados positivos. Los datos obtenidos por medio de los raspados profundos de piel, establecieron que, de los 100 perros muestreados, el 4% fueron positivos a *Demodex canis*, mientras que el 2% fueron positivos a *Sarcoptes scabiei*, siendo en total un 6% de perros positivos a sarna (Chuta, 2019).

Una investigación realizada en Colombia en el departamento de Arauca, en dos comunas A y B por (Mojica y Vigoht, 2020) 70 caninos muestreados en total, se presentaron 55 casos positivos a parasitosis por ácaros; Dentro de los 55 casos positivos, 24 pertenecieron a el sitio de muestreo A y 31 en el sitio B. De los cuales 37 fueron casos por *Demodex sp*, 11 *Sarcoptes sp* y 7 presentaron infestaciones mixtas entre los dos tipos; 37 de los casos positivos a parasitosis generada por el género *Demódex ps*, se encontró con una distribución de 19 casos en el sitio A y 18 en el sitio B. Entre los 11 casos de parasitosis por ácaros del género *Sarcoptes sp*, se presentaron 5 casos en el sitio A y 6 en el sitio B. en cuanto a la distribución de los casos con infestación mixta se presentaron 3 en el sitio A y 4 en el sitio B. para un total de 55 casos positivos y 15 casos negativos, de los cuales 11 fueron en el sitio A y 4 en el sitio B Se encontró una prevalencia del 78.5% para infestaciones por ácaros en perros no domiciliados en el municipio de Arauca. Con un total en la población de 38 hembras que corresponde al 54.2 % de la población total y 32 machos con una participación del 45,7% (ver anexo 1). Con respecto a la condición corporal que presentaron los caninos 21.5% presentaban una buena condición corporal, 51.4% regular y 27.1% con mala; en cuanto al tipo de lesiones que presentaban 54.2% presentaron alopecia, 31.4% dermatitis y 14.2% costras.

En el año 2010 se realizó un estudio en el que se tomaron muestras de sesenta y ocho perros clínicamente sanos para buscar *Demodex* en su piel y pelaje. De éstos sólo se observó la presencia de un ácaro de forma adulta de *Demodex injai* (otra especie de *Demodex*) en la comisura labial de un perro, por lo que se concluyó que la probabilidad de encontrar *Demodex* en la piel de perros sanos era muy baja (5,4%), y apoyándose en esto, es que, en caso de encontrar algún ácaro, los autores recomiendan realizar exámenes adicionales antes de descartar demodicosis. Estudios más recientes, demostraron que *Demodex canis*, aunque en bajas

cantidades, es un habitante normal de la piel de perros sanos. Esta investigación se realizó tomando muestras de variadas zonas del cuerpo de un grupo de perros, las cuales fueron sometidas a una técnica de diagnóstico de PCR en tiempo real (Pereira, 2017). Asimismo Clínicas veterinarias en 5 países europeos inscribieron a 134 perros diagnosticados con demodicosis generalizada. Los perros fueron asignados aleatoriamente al tratamiento con fluralaner masticables, fluralaner spot-on o imidacloprid-moxidectina tópica. De 124 perros que completaron el estudio, 57 fueron diagnosticados con demodicosis de inicio juvenil y 67 con la forma de inicio adulto. Un solo tratamiento con fluralaner oral o spot-on fue eficaz, cada uno eliminando ácaros de al menos el 98,0% de los perros tratados en los días 56 y 84. Contra la demodicosis de inicio juvenil, la eficacia de las formulaciones oral y spot-on fue del 96,0% y 100%, respectivamente, y contra la demodicosis de inicio adulto del 100% y 96,7%. Las administraciones múltiples de imidacloprid-moxidectina no fueron eficaces, eliminando ácaros del 87,5% de los perros (92,0% con demodicosis de inicio juvenil curados; 81,8% con demodicosis de inicio adulto). Todos los grupos mostraron una marcada reducción de las lesiones cutáneas el día 28, con una mejoría clínica continua en cada visita subsiguiente hasta el día 84. No hubo eventos adversos relacionados con el tratamiento. (Petersen et al, 2020).

La demodicosis canina ha sido ampliamente estudiada, siendo establecida como una dermatopatía de origen parasitario global; diagnosticada mediante impronta de piel con cinta de acetato, análisis microscópico del exudado cutáneo o con raspado cutáneo profundo; y aunque las opciones efectivas de tratamiento son pocas, muchas veces se requiere de terapias agresivas. Entre los principales tratamientos reportados en la literatura para tratar este tipo de dermatopatía se encuentran las lactonas macrocíclicas (milbemicina oxima, moxidectina, ivermectina y doramectina), fipronil, methoprene Sin embargo estos medicamentos han demostrado un alto riesgo de toxicidad (Munive, et al 2018).

Para el tratamiento de la demodicosis canina se han reportado tratamientos con baños con champú a base de clorhexidina al 3 %, suplementos alimenticios a base de omegas y vitamina E, el fluralaner administrado por vía oral para el tratamiento de demodicosis canina generalizada es también altamente efectivo; observándose mejoría clínica pocos días después de su administración. (Arroyo, 2018). Otros tratamientos reportados en la literatura es el empleo de lactonas macrocíclicas (milbemicina oxima, moxidectina, ivermectina y doramectina), fipronil, methoprene y Amitraz, sin embargo, estos medicamentos han demostrado un alto riesgo de toxicidad (García et al, 2015). Por otra parte también se han registrado tratamientos alternativos empleando Ivermectina en perros con demodicosis generalizada a la dosis de 300-600 µg/kg, algunos estudios hablan a favor de la Ivermectina inyectable administrada por vía oral en esta dermatopatía, sin embargo los

tratamientos se pueden ver afectados por las partículas de la digestión y la dilución en el contenido digestivo lo cual reduce el potencial para la absorción, además de la desventaja en cuanto a la palatabilidad (Guerra, et al, 2015).

Se ha demostrado que el Amitraz es de gran eficacia en estos casos, se deben realizar aplicaciones tópicas de 3-6 veces, cada 14 días en soluciones al 0.025 a 0.05% de sustancia activa y se debe continuar el tratamiento hasta que ya no aparezcan ácaros en los raspados de piel. También se recomienda el uso de champú a base de peróxido de benzoilo. Todos los productos deben ser utilizados con precaución para evitar efectos secundarios. Se prescribe antibiótico en caso de piodermas secundarias y como tratamiento de apoyo se recomienda el uso de ivermectina, no así el uso de corticosteroides (Orozco, Antonella 2019).

Inmunomoduladores Apis: El veneno de abeja (*Apis mellifera L.*) contiene una mezcla compleja de compuestos terapéuticos, incluidos péptidos antimicrobianos. Los principales componentes del veneno son la fosfolipasa A2, péptido de melitina, adolpanina, dopamina y hialuronidasa. En particular, la PLA2 del veneno de abeja es fundamental para la cascada proinflamatoria mediante la activación de varias actividades inmunes fisiológicas y patogénicas. La melitina exhibió efectos protectores significativamente mayores in vivo en los modelos de bacteriemia e infección de la piel. Melittin ejerce efectos antiinflamatorios en varios tipos de células, La melitina suprime la señalización inmune innata, incluida la mediada por el factor nuclear- κ B a través del receptor tipo Toll y la proteína quinasa activada por mitógenos; la síntesis de ciclooxigenasa-2; y la expresión de óxido nítrico sintasa inducible. (Duarte, et al 2020).

Así mismo se ha evidenciado que el *Echinacea* o los extractos de la *Echinacea* incluidos los polisacáridos y glicoproteínas tienen propiedades inmunomoduladoras. Mostrando un aumento en IgG primaria y secundaria. *Echinacea* se comporta como un agente que mejora la calidad de la sangre al aumentar niveles de hemoglobina y el número de eritrocitos. Extractos de la *Echinacea* mostraron protección de inmunosuprimidos contra infecciones sistémicas estimulando la función de los macrófagos y neutrófilos (Duarte, et al 2020), ayudando con el tratamiento para las enfermedades demodécicas en caninos

El uso de sarolaner en el tratamiento para la demodicosis, (*Demodex canis*, *Otodectes cynotis*, *Sarcoptes scabiei*) con una eficacia 10 veces mayor en pulgas y 3 veces mayor en garrapatas y con la dosis terapéutica más baja (2mg/kg) en perros y (1mg/kg) en gatos frente a las demás isoxazolinias disponibles en el mercado, esta molécula tiene una vida media calculada de 11 a 12 días, muy buena tolerancia para la administración oral, una biodisponibilidad calculada mayor al 85%, y una alta unión a proteínas por encima del 99,9%, presenta un efecto sostenido de 35 días

de protección, con un 99,8% de reducción para el ácaro *Demodex canis* en el día 29, 100% de reducción para el ácaro (Vera, et al 2021),

El uso de Fluralaner cuyo nombre comercial es Bravecto (MSD) es una partícula acaricida e insecticida eficaz contra pulgas y garrapatas en perros. Se han realizado estudios en donde se ha visto la gran eficacia de este medicamento contra la demodicosis canina generalizada en la que con una única dosis trimestral la reducción de ácaros es hasta del 100% y una gran mejora en los signos clínicos producidos por la enfermedad. Su acción es debida a su capacidad de inhibición de partes del sistema nervioso de los artrópodos ya que actúa de forma antagónica en los canales de cloruro regulados por ligando receptor glutamato y GABA. (Ibáñez, 2016).

Terapia coadyuvante:

Los ácidos grasos omega 3 y omega 6, compiten con el ácido araquidónico en la cascada de los eicosanoides donde se forman los leucotrienos y prostaglandinas. La administración es oral, y se utiliza como auxiliar para desinflamar la piel. (Yanci, 2019).

VII. Desarrollo de la practica

CASO CLÍNICO

Reseña:

Paciente: Canela

Especie: Canino

Raza: Mestizo

Sexo: Hembra

Edad: 2 años

Peso: 20 Kg

Estado Rep: Entera

Estado sanitario: Vigente Alimentación: Concentrado 2 veces al día y agua a disposición.

Paciente ingresa a consulta externa, tutor manifiesta que su perrita se rasca mucho, tiene marcado enrojecimiento cutáneo, mal olor y caída de pelo, no recuerda exactamente el tiempo de evolución.

Examen físico: Tabla 1. Evaluación física del paciente

SISTEMA EVALUADO	HALLAZGO
Constantes fisiológicas	T° 38.5, T.LL.C: 2 segundos, T.R.C: 2 segundos, F.C: 126PPM, F.R: 28RPM.
Sistema musculo esquelético	Sin cambios patológicos aparentes (SCPA)
Sistema nervioso	Sin cambios patológicos aparentes (SCPA)
Sistema tegumentario	Se evidencian soluciones de continuidad de diferentes tamaños, pruriginosas, eritematosas y con descamación generalizada. Teniendo la mayor lesión en el puente nasal y en zona ventral del abdomen. Imagen 1
Cavidad oral	Presencia de sarro dental,
Sistema digestivo	Sin cambios patológicos aparentes (SCPA)
Sistema genitourinario	Sin cambios patológicos aparentes (SCPA)
Sistema oftálmico	Sin cambios patológicos aparentes (SCPA)
Oídos	Presencia de cerumen en pabellón auricular izquierdo.

-Diagnósticos diferenciales:

Dermatitis por ácaros sarna demodéica (*Demódex canis*) presencia de alopecia, prurito y descamación generalizada.

-Sarna Sarcoptica (*Sarcoptes scabiei*), por presentar prurito generalizado, perdida de pelo (alopecia).

-Lupus eritematoso: por presentar perdida de pelo (alopecia) prurito,

-Pénfigo foliáceo: Por alopecia

- Atopía: perdida de pelo, prurito

-Hiperadrenocorticismo (Cushing) alopecia generalizada.

Plan diagnóstico: Raspado de piel, tricograma, hisopado de la zona afectada y hemograma completo.

Resultados de Laboratorio:

Tabla 2.

- Hemograma

	Resultado	Valor ref
RBC	8.0	5.10-11.2 X10 ¹² /L
HTC	44	26-51%
HEMOGLOBINA	19.6	8-15g/dl
VCM	47.7	35-54fl
HCM	14.2	11.8-18.0pg
CHCM	35	30-36%
WDC	12000	5500-19500ul
NEUTROFILOS	8400	3000-12000ul
BANDAS	0	0-300u
LINFOCITOS	1800	1500-7000
MONOCITOS	100	0.0-1.0X10 ⁹ cel/l
EOSINOFILOS	1700	100-1000cel/l
RECUESTO DE PLAQUETAS	400	200-500X10 ³
MPV	8.9	8.2-16.3fl
PDW	13	12.0-17.5

PCT	6.2	0.9-7.ml/L
------------	-----	------------

Tabla 3.

- Raspado de piel:

ZONA DEL PELO	ASPECTO	INTERPRETACION
Extremidad del pelo	Punta fracturada	Prurito
Tronco del pelo	Tricorexis, tricorafia	
Bulbo	Anagen	

Tabla 4.

Examen Microscópico del raspado de piel.

ELEMENTOS FIGURADOS OBSERVADOS
Se observan ectoparásitos compatibles con <i>Demodex canis</i> . Se observan lesiones compatibles con dermatofitos. Restos de colágeno +++. Células descamativas +++, grasos: abundantes, restos bacterianos compatibles con <i>Staphylococcus</i> spp. Eritrocitos en el recorrido capilar +++.

Tabla 5.

Resultados de análisis con reactivos KOH, azul de metileno de loeffler.

PRUEBA	RESULTADO
AZUL DE METILENO DE LOEFFLER	Negativo
COLORACIÓN DE GRAM	Positivo
KOH	Positivo
ACAROS	Positivo
OTROS	Negativo

Análisis de resultados

El resultado del análisis microscópico directo del raspado cutáneo y con el reactivo KOH (hidróxido de potasio) permitió llegar al diagnóstico final de infección parasitaria por *Demodex* spp. El hemograma (tabla #2) del paciente reveló una eosinofilia leve que puede asociarse a la infección descrita por *Demodex* spp., aunque otros factores pueden contribuir a la misma, como posible parasitismo interno subclínico. Se observaron también bacterias con morfología de cocos y reacción + a la tinción de Gram lo que sostiene una posible sobreinfección superficial por microorganismos tipo *Staphylococcus* spp.

Diagnostico Final: sarna demodéica por *Demodex* spp.

Tratamiento:

Se decide implementar tratamiento farmacológico con Infervac (*propionibacterium granulosum*, *lipopolisacarido e. coli*) dosis 1ml/10kpv. Vía I.M, Cefalexina dosis 25mg/kg P.O cada 12 horas durante 1 mes. Baños con shampoo (dermohollyday).

Evolución del paciente

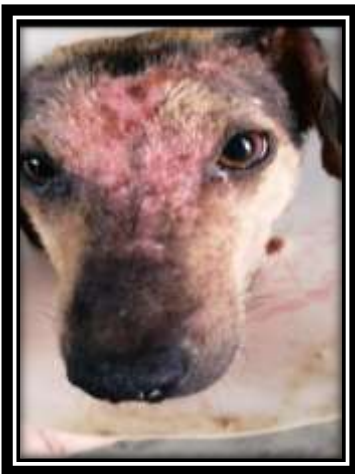

Imagen 1 . lesiones en piel



Imagen 2. Evolución de la paciente 2 meses

Imágenes tomadas por autor

En la imagen numero 1, podemos observar las lesiones a nivel rostral de la paciente canina, zonas con descamacion, exudado sanguinolento, alopecia, y eritema, una vez diagnosticada, se inicia el tratamiento y en la imagen numero 2 podemos observar la evolucion favorable.

La casuística de pacientes que ingresaron a consulta externa por lesiones en piel y el correcto abordaje de los anamnesicos, se logra establecer tratamientos específicos y eficaces al tipo de lesiones causadas por demódex canis, puesto que el desarrollo y la implementación del formato nos orienta de una forma ordenada el abordaje a pacientes con dermatopatías (demódex canis).

Tabla N°6

Estadística consulta pacientes caninos dermatopatías.

NUMERO PACIENTES DERMOPATAS	RAZAS	CRUCE	TOTAL
MARZO 2024 01 - 30	15	10	25
ABRIL 2024 01 - 30	10	11	21
MAYO 2024 01 - 30	14	3	17
JUNIO 2024 01 - 30	9	2	11
TOTAL	48	26	74

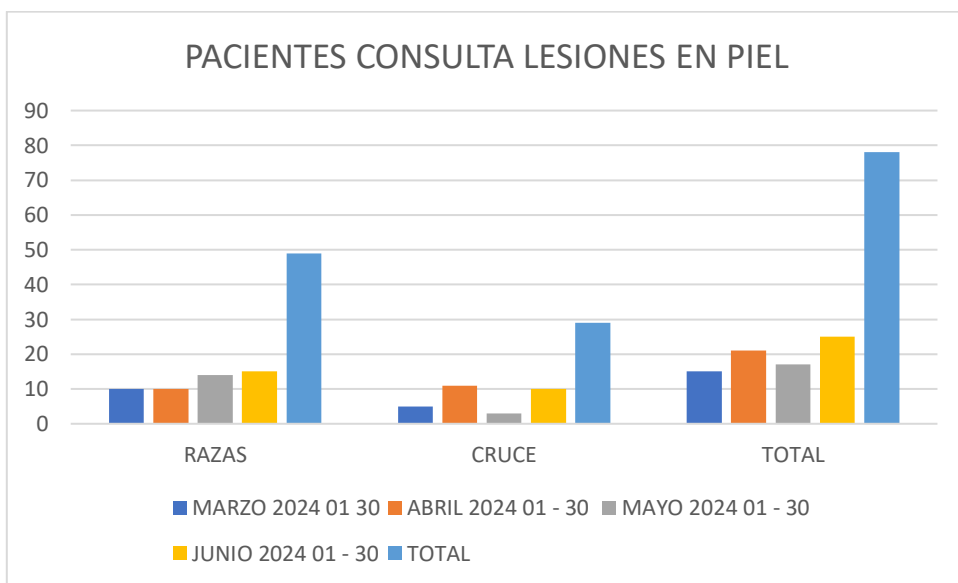


Tabla N° 7 pacientes que ingresaron a consulta desde el marzo hasta junio 2024.

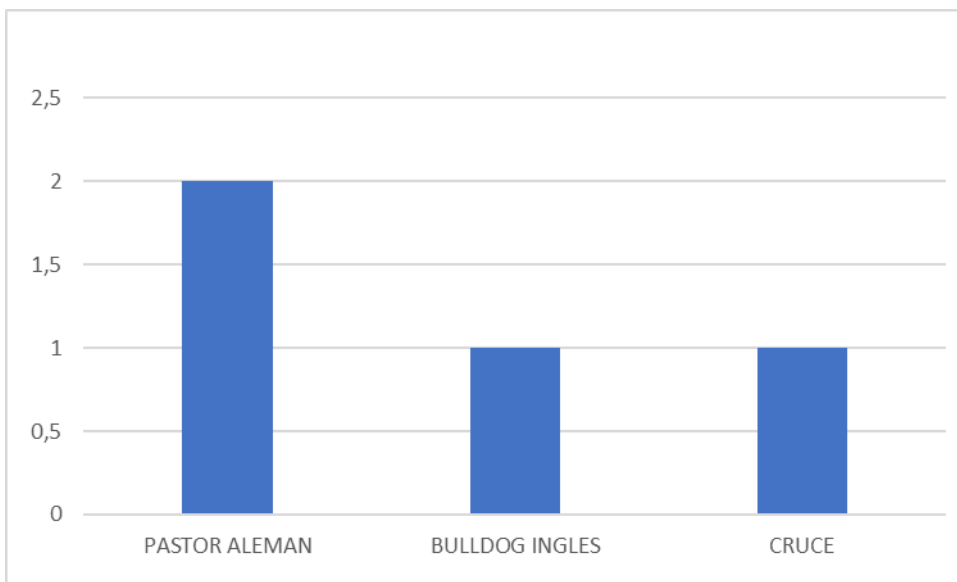


Tabla N° 8 (pacientes positivos a demodicosis)

La casuística de pacientes dermatopatías tiene una alta casuística, pero la presentación de la enfermedad demodicosis es de baja incidencia, presentando 2,96% casos positivos a demodicosis del 100%, prevaleciendo la raza pastor alemán.

VIII. FODA

FORTALEZAS	OPORTUNIDADES
<p>Excelente atención al cliente.</p> <p>Atención personalizada, con dedicación y seguimiento a los pacientes.</p> <p>Formación profesional de la más alta calidad del personal de la clínica.</p> <p>Interacción con profesionales expertos en especialidades médicas, como patología, citología, anestesiología e imagenología.</p> <p>Cuenta con los equipos necesarios para atender cualquier tipo de situación médica.</p>	<p>Alianzas con especialistas de otras áreas del conocimiento.</p> <p>La distribución del establecimiento se presta para incluir dentro de la misión; convertirse en un centro de prestación de servicios veterinarios integral.</p> <p>Incorporación de nuevas tecnologías para el diagnóstico oportuno de las diferentes patologías.</p>
DEBILIDADES	AMENAZAS

<p>Infraestructura: Se debe delimitar correctamente las instalaciones (consultorio, procedimientos o área de preparación, cirugía). Se debe establecer un área separada de hospitalización para paciente con enfermedades infecto-contagiosas.</p>	<p>Competencia directa de otras clínicas veterinarias que prestan los mismos servicios en la zona. Personal no autorizado realizando tratamientos erróneos en pacientes caninos y felinos. Surgimiento exponencial de centros veterinarios y médicos veterinarios con atención a domicilio sin adecuada preparación y/o implementando prácticas ajenas a la Medicina Basada en la Evidencia.</p>
--	--

IX. Detalle de actividades durante el desarrollo de la práctica.

Consulta medica acompañada por el medico profesional el correcto uso verbal, siendo claro con los tutores de las mascotas y el manejo que se debe dar tanto al paciente como al acompañante, ser claros con la información, el conocimiento de la fisiología, la correcta función de cada órgano para poder diagnosticar una posible patología, dar asimismo un posible tratamiento, y diligenciar las historias clínicas de cada paciente. En área de cirugía la enseñanza del cirujano la toma de decisiones en momentos críticos del paciente intervenido, y la solución al problema, de la mano del área de anestesiología, implementando diferentes protocolos anestésicos, según los necesarios para el paciente candidato al procedimiento quirúrgico. Conocimiento de instrumental quirúrgico, quirófano y equipo de gases.

Imagenología, la interpretación de una radiografía desde diferentes planos, (vistas), cursando desde fracturas hasta enfermedades degenerativas, el manejo al paciente y la apropiada toma de radiografías, algunas veces bajo anestesia por los ángulos que se exigen para la correcta toma e interpretación de la misma. Y el reporte radiológico con palabras técnicas.

Ecografía: la ambigüedad del ultrasonido, el estudio detallado de cada órgano abdominal, su función, el correcto abordaje por planos abdominales, diferencias entre órganos y su ecogenicidad.

Hospital, área de hospitalización, tratamientos realizados a los pacientes, conocimiento y práctica de implementación de medicamentos farmacológicos para la terapéutica de las diversas patologías que presentan los pacientes.

Vacunación: entendimiento de los planes vacunales tanto caninos como felinos y así poder planear un esquema vacunal adecuado.

Reproducción canina: inseminación artificial con colecta del macho para inseminar la hembra que esta en estro, todo esto bajo exámenes hormonales (progesterona), citología vaginal de la hembra canina candidata para realizar la inseminación, protocolos de sincronización de hembra.

Laboratorio clínico, aprendizaje del manejo de los equipos médicos para la monta de las muestras de sangre y sus respectivos resultados, del mismo modo se da un reporte y entrega de resultados.

X. ANALISIS

Las dermatopatías en caninos y la constante visita al médico veterinario por problemas en piel, es un índice alto en la clínica, existen numerosas enfermedades de la piel (fúngicas, bacterianas, parasitarias, inmunomediadas, atópicas, hormonales,), en el caso el enfoque fue solo a pacientes con demodicosis canina, con abordaje e implementación del formato diseñado específicamente para pacientes con dermatopatías y selección de un caso clínico de paciente positivo a la enfermedad demodicosis causada por el agente *Demodex canis*.

La demodicosis es una enfermedad que no se debe pasar por alto, teniendo en cuenta los estudios actuales, se pueden recomendar a los tutores los tratamientos farmacológicos adecuados; claramente, después de realizar un diagnostico apropiado de la enfermedad. De esta manera se obtienen resultados favorables, mejorando la calidad de vida de los pacientes y por ende a sus tutores, la casuística de caninos con la enfermedad es cada vez mas baja, pero no deja de ser una enfermedad latente para caninos en estado de vulnerabilidad, la adopción de caninos es cada vez mas alta por parte de la población humana, sin saber o tener un estudio previo de los antecedentes de los caninos en adopción, puesto que la enfermedad demodicosis no es zoonótica, existen algunas que si lo son, entre estas la misma sarna *Sarcoptica* causada por el agente *demodex spp*.

El estudio y la implementación del formato fue favorable, puesto que la forma y el abordaje en la consulta médica a paciente con lesiones en piel, se hace de una forma mas organizada, y con este orden se puede realizar un tratamiento farmacológico más acertado, y asimismo disminuyendo los costos económicos que

estos tienen, puesto que es una limitante para que los tutores puedan realizar los tratamientos recomendados.

XI. CONCLUSIONES:

- El uso del formato diseñado para el abordaje a pacientes dermopatas es favorable, puesto que se obtuvo un diagnóstico y un tratamiento oportuno para el paciente.
- La importancia de que el médico veterinario sea claro con el tutor en cuanto al tiempo que puede tardar la recuperación del paciente, ya que muchas veces la frustración por parte de estos suele jugar en contra para la continuidad de los tratamientos dermatológicos.
- Debido al incremento en la casuística de pacientes con lesiones dermatológicas, se hace evidente la necesidad de que el médico veterinario pueda tener una oportunidad en crecimiento profesional mediante la especialidad en dermatología.
- Identificar a tiempo las limitaciones que se tienen como médico veterinario general, es esencial para la evolución favorable del paciente. Se debe tener muy claro en que momento se debe remitir al especialista.
- El objetivo general fue favorable, se evidenció la recuperación de la paciente, desde el ingreso a consulta médica, toma de muestras para laboratorio y su plan de tratamiento.

XII. RECOMENDACIONES

- Implementar el correcto uso del formato dermatológico.
- Capacitación continua de los médicos veterinarios pertenecientes al Hospital Veterinario de Chía.
- Evitar el uso indiscriminado de medicamentos (glucocorticoides, antibióticos, y antimicóticos), remitir al paciente al especialista antes de agotar opciones terapéuticas.

XIII. ANEXOS

Formato diseñado para la evaluación clínica a pacientes dermatopatías.

Historia clínica paciente dermatopata

Fecha:		Especie:	
Tutor:		Peso:	
Dirección:		Estado reproductivo:	
Teléfono:		Sexo:	
Nombre paciente:		Estado Corporal	1 2 3 4 5 /5
Raza:			
Edad:		Tipo de pelaje	
		Pelo largo	corto medio

Anamnesis

Plan vacunal	vigente	No vigente	Fecha
Vermifugo	si	No vigente	Fecha

Medicamentos Previos

Baños	Producto	Frecuencia	Control de ectoparasitos	Ultima dosis

Sitio de vivienda	Urbana	Rural
-------------------	--------	-------

Lugar de habilitad	
Tipo de piso	

Convive con mas animales	
Si No	Cuantos ()

Convive con personas	cuantas	niños	adultos	
Aimentacion:	BARF	Comida casera	Concentrado	Cuantas veces al dia

Temperamento	Docil	Agresivo	Nervioso

Peso:	T.I.I.c:	M.M:	ganglios linfaticos	Fc:
-------	----------	------	---------------------	-----

F.r:

marque la zona de la lesion



Tipos de lesiones primarias

vesicula	macula	mancha	roncha	ampolla
papula	paploma	bulla	nodulo	mancha

Tipos de lesiones secundarias

Eritema	Erosion	Comedon	Queloides
Fisura	Alopecia	Cicatriz	Escama
Quiste	Absceso	Hiperqueratosis	Liquefaccion

Examen

Raspado	tricograma	hisopado	citologia	Biopsia
---------	------------	----------	-----------	---------

otros:

Tratamiento

Diagnostico presuntivo

Diagnostico final

BIBLIOGRAFIA

1. Calzada Albino (2022). Prevalencia y factores de riesgo asociados a la demodicosis por *Demodex* spp. en caninos en una Clínica Veterinaria en la Ciudad de Huánuco–2022. [*tesis de grado Repositorio Institucional unheval universidad nacional hermilio valdizán facultad de medicina veterinaria y zootecnia*]universidad nacional Hermilio valdizan. Perú
2. Arroyo-Munive, Y. J., & Hincapié-Gutiérrez, L. C. (2018). Demodicosis generalizada canina tratada con Fluralaner: Reporte de un caso. *Revista Veterinaria y Zootecnia* 12(1), 62-71.
3. Bermúdez Mondragón, M. B., Pineda Salazar, H. Y., & Patarroyo Arenas, M. C. (2019). Análisis retrospectivo de enfermedades de piel de perros diagnosticadas por biopsia de 2010 a 2017 en la ciudad de Villavicencio–Meta. *Universidad cooperativa de Colombia, facultad de medicina veterinaria y zootecnia. seminario de profundización. Revista SPEI DOMUS* 5(152), 67-94
4. Cen-Cen, C. J., Bolio-González, M. E., y Rodríguez-Vivas, R. I. (2017). Demodicosis: Manifestaciones clínicas producidas por *Demodex canis*, *D. injai* y *D. cornei* en perros. *Revista de la AMMVEPE*, 114-115.
5. Chutá Armira, L. L. (2019). Contribución al diagnóstico de sarna (sarcóptica y demodécica) en perros del casco urbano de San Martín Jilotepeque, Chimaltenango, en el año 2018 (*tesis de licenciatura en veterinaria, Universidad de San Carlos de Guatemala*) 5(13), 91-97.
6. Duarte Castaño, D., y Parra Castellanos, Y. Y. (2020). Revisión de literatura sobre la respuesta inmunopatológica de demodicosis canina y los tratamientos inmunomoduladores. (*tesis de pregrado- universidad cooperativa de Colombia, facultad de ciencias de la salud, medicina veterinaria y zootecnia*) Villavicencio 5(9) 65-78.
7. Farfán-Arbizú, B. A., Villatoro-Chacón, D. M., & Chávez-López, J. J. (2020). Caracterización de enfermedades dermatológicas de caninos atendidos en el Hospital Veterinario de la Universidad de San Carlos de Guatemala. *Revista de Investigaciones Veterinarias del Perú*, 31(3), e17102.

8. Ferrer, L., Ravera, I., & Silbermayr, K. (2014). Inmunología y patogenia de la demodicosis canina. *Veterinary dermatology*, 25(5), 427–e65.
9. Guerra, Y., Mencho, J. D., Marín, E., Olivares, J. L., y Rodríguez Diego, J. G. (2010). Eficacia terapéutica de la ivermectina por vía subcutánea frente a la demodicosis canina generalizada húmeda. *Revista de Salud Animal*, 32(2), 106-111.
10. Guerra, Y., Mencho, J. D., Rodríguez Diego, J. G., Marín, E., & Olivares, J. L. (2010). Demódex spp. en perros con demodicosis, en una región de Cuba. *Revista de Salud Animal*, 32(1), 37-41.
11. Horna Gonzales, S. D. R. (2018). Incidencia de ácaros en lesiones dermatopatológicas en caninos (canis familiaris) de la provincia de Chiclayo– Lambayeque, septiembre-diciembre 2015 [*Universidad nacional Pedro Ruiz Gallo*] Perú 13(26) 40-91.
12. Ibáñez Martínez, G., Verde Arribas, M. T., & Peciña García, M. (2016). Demodicosis canina: una nueva alternativa terapéutica. [*tesis de pregrado, universidad de Zaragoza, facultad de veterinaria*] España
13. Kucharuk, M. F. (2019). Una mirada actualizada de la demodicosis canina [*Tesis de grado, universidad nacional de río negro*] Argentina
14. Mendoza Alama, Y. (2022). Evaluación de la frecuencia de Acarosis Canina (Canis lupus familiaris), en la ciudad de Abancay. [*tesis de pregrado universidad nacional Micaela Bastidas de Apurímac facultad de medicina veterinaria zootecnia*] Perú.
15. Mojica Murgas, J. F., y Vigoht, D. A. (2020). Diagnóstico de acariosis en caninos no domiciliados en el municipio de Arauca-Colombia. (tesis de pregrado, universidad cooperativa de Colombia, facultad de ciencias de la salud, medicina veterinaria y zootecnia) Villavicencio.
16. Mueller, R. S., Bensignor, E., Ferrer, L., Holm, B., Lemarie, S., Paradis, M., & Shipstone, M. A. (2012). Treatment of demodicosis in dogs: 2011 clinical practice guidelines. *Veterinary dermatology*, 23(2), 86-e21.

17. Orozco y Antonella. (2019). Determinación de los agentes responsables de dermatitis parasitarias en perros de san marcos la laguna, sololá. *[tesis de licenciatura Universidad de san Carlos de Guatemala facultad de Medicina Veterinaria y Zootecnia- Guatemala]*.
18. Pereira Olivares, D. L. (2017). Estudio descriptivo retrospectivo de casos de perros con enfermedades dermatológicas parasitarias en el Hospital Clínico Veterinario de la Universidad de Chile, período 2001-2013. *[tesis de pregrado- Universidad de Chile]*. 4(13), 20-53.
19. Petersen, I., Chiummo, R., Zschiesche, E. et al. (2020) Una evaluación de campo europea de la eficacia de las formulaciones masticables y de aplicación tópica de fluralaner (Bravecto®) para el tratamiento de perros con demodicosis generalizada. *Parasites Vectors* 13, 304
20. Ravera, I., Altet, L., Francino, O., Sánchez, A., Roldán, W., Villanueva, S., ... y Ferrer, L. (2013). Pequeñas poblaciones de Demodex colonizan la mayor parte de la piel de los perros sanos. *Veterinary Dermatology*, 24(1), 168-e37.
21. Roldan, W. (2014). Actualización en demodicosis canina. *Rev Research gate*. M.V 38. 18-22
22. Saló, E. (2011). Formas clínicas de la demodicosis canina: no todo son alopecias. *Clínica veterinaria de pequeños animales gran vía Cataluña*, 31 (2): 67-75.
23. Socoloski, S. N. G., da Cruz Burema, M., Monteiro, B. G., Dalla Vecchia, A. M., Zorzo, C., de Almeida, E. C. P., ... y Vieira, T. B. (2015). Demodicose generalizada adulta e juvenil: relato de dois casos. *Veterinária e Zootecnia*, 22(3), 386-391.
24. Vera, M., y Martinez, W. (2021). Sarolaner en el control de parásitos externos en pequeños animales. *Revista Facultad Nacional de Agronomía Medellín* 74, S80-87.
25. Yanci Linares, G. P. (2019). Identificación morfológica de los agentes causantes de acariasis en perros, pacientes del Hospital Veterinario de la FMVZ-USAC, durante el mes de mayo 2017. *[Tesis de doctorado, Universidad de San Carlos de Guatemala] Repositorio del sistema bibliotecario] Doctoral dissertation, Universidad de San Carlos de Guatemala.*