



**UNIAGRARIA**  
Fundación Universitaria Agraria  
de Colombia  
**LA U VERDE DE COLOMBIA**

**TRASTORNOS DE QUERATINIZACION O DISQUERATOSIS EN PERROS  
REVISIÓN BIBLIOGRÁFICA**

**PRESENTADO POR:**

**MARÍA ELENA PETRO MONTAÑEZ  
ANDRÉS FELIPE RODRÍGUEZ TORRES**

**MEDICINA VETERINARIA**

**ID: 23059**

**22728**

**TUTOR:**

**DR. PEDRO ANTONIO RODRÍGUEZ FONSECA**

**MEDICO VETERINARIO**

**T.P: 4526**

**FUNDACIÓN UNIVERSITARIA AGRARIA DE COLOMBIA – UNIAGRARIA  
FACULTAD DE CIENCIAS AGRARIAS  
PROGRAMA DE MEDICINA VETERINARIA  
BOGOTÁ D.C  
2024**

## RESUMEN

Los trastornos de *queratinización o disqueratosis* en perros, son alteraciones dermatológicas, que afectan el proceso de formación de la queratina, una proteína clave en la piel, el pelo y las uñas. Estas afecciones pueden ser hereditarias o adquiridas, y suelen manifestarse a través de síntomas como descamación excesiva, engrosamiento de la piel, pérdida de pelo, y, en algunos casos, lesiones secundarias por infecciones bacterianas o fúngicas. El diagnóstico se basa en la observación clínica, histopatología y la exclusión de otras enfermedades. El tratamiento suele incluir el uso de queratolíticos, emolientes y, en algunos casos, terapia con ácidos grasos esenciales o retinoides. (Mueller & Olivry, 2020).

Los aspectos a tener en cuenta: Las Causas: que pueden ser genéticas o resultado de factores ambientales, nutricionales o enfermedades sistémicas. Así mismo estos síntomas incluyen descamación excesiva, cambios en la textura del pelaje, piel seca o grasosa, y en casos más severos, lesiones cutáneas.

El diagnóstico, se basa en la historia clínica, examen físico y pruebas dermatológicas específicas como biopsias de piel y su tratamiento, suele ser de por vida y puede incluir champús medicados, suplementos nutricionales, medicamentos tópicos y orales. Además, el impacto, afecta la calidad de vida del animal y puede predisponer a infecciones secundarias. Así mismo, se requiere de un manejo y un enfoque multifacético, que incluye cuidado dermatológico regular y seguimiento veterinario.

Teniendo en cuenta lo anterior, su pronóstico, varía según el tipo específico de trastorno y la respuesta al tratamiento, pero generalmente se puede controlar con manejo adecuado. (Mueller & Olivry, 2020).

Este resumen proporciona una visión general de los aspectos más importantes de los trastornos de queratinización en perros, destacando su naturaleza compleja y la necesidad de un manejo veterinario especializado.

**Palabras Clave:** perros, enfermedad, dermatológica, queratinización, infecciones, tratamiento.

## ABSTRACT

Keratinization disorders or dyskeratosis in dogs are dermatological disorders that affect the formation process of keratin, a key protein in the skin, hair, and nails. These conditions can be hereditary or acquired, and usually manifest through symptoms such as excessive scaling, thickening of the skin, hair loss, and, in some cases, secondary lesions due to bacterial or fungal infections. Diagnosis is based on clinical observation, histopathology, and the exclusion of other diseases. Treatment usually includes the use of keratolytics, emollients, and, in some cases, therapy with essential fatty acids or retinoids. (Mueller & Olivry, 2020).

Aspects to take into account: The Causes: which can be genetic or the result of environmental, nutritional factors, or systemic diseases.

Likewise, these symptoms include excessive scaling, changes in the texture of the coat, dry or oily skin, and in more severe cases, skin lesions.

Diagnosis is based on clinical history, physical examination, and specific dermatological tests such as skin biopsies. Treatment is usually lifelong and may include medicated shampoos, nutritional supplements, topical and oral medications. In addition, the impact affects the animal's quality of life and may predispose to secondary infections. Likewise, management and a multifaceted approach are required, including regular dermatological care and veterinary follow-up.

Taking into account the above, its prognosis varies according to the specific type of disorder and the response to treatment, but can generally be controlled with appropriate management. (Mueller & Olivry, 2020).

This summary provides an overview of the most important aspects of keratinization disorders in dogs, highlighting their complex nature and the need for specialized veterinary management.

**Keywords:** dogs, disease, dermatological, keratinization, infections, treatment.

## INTRODUCCIÓN

Los trastornos de *queratinización* o *disqueratosis* en perros son afecciones dermatológicas que afectan el proceso normal de producción y eliminación de la queratina en la piel. Así mismo, estos trastornos pueden ser congénitos o adquiridos y provocan una variedad de signos clínicos, que van desde descamación excesiva y cambios en la textura del pelaje, hasta lesiones más graves en la piel. Pueden manifestarse de diversas maneras, incluyendo descamación, debido al exceso de queratina acumulada, enrojecimiento, formación de costras y, en algunos casos, infecciones secundarias. La piel presenta un aspecto escamoso y descamativo

La *disqueratosis* puede afectar a perros de todas las razas y edades, aunque algunas razas pueden tener predisposición genética a ciertos tipos de trastornos de queratinización. (Castellanos, Rodriguez, & Iregui, 2014).

Es importante destacar, que la queratinización es el proceso en el que la capa externa protectora de la piel, se renueva constantemente por nuevas células cutáneas.

El diagnóstico temprano y el tratamiento adecuado son fundamentales para manejar estos trastornos y mejorar la calidad de vida de los perros afectados. (Castellanos, Rodriguez, & Iregui, 2014).

Entre los principales tipos de queratinización, se encuentra la Ictiosis, que es un trastorno genético, que causa una acumulación excesiva de escamas en la piel. Los perros afectados presentan piel seca, escamosa y engrosada. Otro tipo es la seborrea: que puede ser primaria (genética) o secundaria (resultado de otras enfermedades). Se caracteriza por la producción excesiva de sebo, lo que causa una piel grasosa o escamosa. (Castellanos & Iregui, 2016)

Así mismo es importante destacar que a *Hiperqueratosis Nasal y Digital*, afecta la nariz y las almohadillas de las patas, donde se observa un engrosamiento de la piel. Es más común en razas como el Bulldog y el Golden Retriever. (Castellanos & Iregui, 2016).

También se destaca que, a nivel genético, se presentan trastornos como la ictiosis que son heredados y están presentes desde el nacimiento.

Otras son adquiridas, como las que surgen por infecciones, deficiencias nutricionales, trastornos hormonales, o alergias.

Es importante tener en cuenta los síntomas: Piel escamosa o gruesa, Caspa abundante, Lesiones en la piel, Pérdida de pelo, Engrosamiento de la piel en la nariz y las patas. En cuanto al diagnóstico este se basa en la historia clínica, examen físico y, en algunos casos, biopsias de piel.

El tratamiento, incluye el uso de champús medicados, suplementos nutricionales, y en algunos casos, medicamentos para controlar la inflamación o la infección.

Se observa que, en estos trastornos, es muy importante la atención veterinaria, en lo referente a la identificación y manejo de estas condiciones. Así mismo se requiere de un manejo constante, para mejorar la calidad de vida del perro, además en muchos casos, un tratamiento personalizado según la causa subyacente.

## PLANTEAMIENTO DEL PROBLEMA

Tal como se ha bosquejado en el ítem anterior, los trastornos de *queratinización* o *disqueratosis* son afecciones cutáneas frecuentes en perros que afectan negativamente la salud de la piel y el bienestar de los animales. No obstante, a pesar de su prevalencia persisten diversas incertidumbres y desafíos que requieren una revisión profunda de la literatura científica.

En primer lugar, se observa una falta de claridad en torno a la prevalencia real de estos trastornos en perros y los factores predisponentes asociados, pues la mayoría de los trastornos de queratinización son de tipo secundario, es decir, se desarrollan como consecuencia de otras condiciones subyacentes, como infecciones, enfermedades inmunológicas o trastornos hormonales. Por lo tanto, la comprensión de la incidencia exacta y los elementos que contribuyen al desarrollo de estas afecciones, es esencial para implementar estrategias preventivas y terapéuticas eficaces.

Además, la complejidad diagnóstica de los trastornos de queratinización representa un obstáculo significativo, ya que estos trastornos comparten características clínicas, con otras enfermedades cutáneas en perros, lo que plantea desafíos en el diagnóstico diferencial, requiriéndose una evaluación crítica de los criterios diagnósticos más específicos y eficaces para garantizar una identificación precisa de estos trastornos y un manejo adecuado.

En términos de impacto en el bienestar animal, aunque se reconoce que los trastornos de queratinización afectan a los perros, la comprensión de cómo inciden exactamente en su calidad de vida es limitada. Por tanto, es crucial explorar en qué medida estas condiciones influyen en el comportamiento, la interacción social y el bienestar general de los perros afectados.

Asimismo, la diversidad de tratamientos disponibles para los trastornos de queratinización, plantea interrogantes sobre la eficacia y la aplicabilidad de dichas opciones, siendo un análisis detallado de los tratamientos más efectivos y los protocolos recomendados, respaldados por evidencia científica actual, esencial para mejorar las estrategias de manejo de estas afecciones.

Por último, se destaca la necesidad de explorar los avances más recientes, en la investigación sobre los trastornos de queratinización en perros, puesto que la identificación de nuevas perspectivas y enfoques, puede tener implicaciones

significativas en la práctica clínica y contribuir a una comprensión más completa de estas condiciones dermatológicas.

Por consiguiente, la revisión bibliográfica propuesta, aborda cuestiones fundamentales en torno a los trastornos de queratinización en perros, desde la falta de datos precisos sobre su prevalencia, hasta la necesidad de clarificar diagnósticos, impacto en el bienestar animal, tratamientos efectivos y los avances más recientes en investigación.

## OBJETIVOS

### Objetivo general:

Realizar una revisión bibliográfica, sobre los trastornos de *queratinización o disqueratosis*, en perros, para actualizar el conocimiento existente, que contribuya a mejorar su diagnóstico y tratamiento.

### Objetivos específicos:

- Identificar los aspectos clínicos, etiológicos y epidemiológicos de los trastornos de queratinización en perros.
- Revisar avances recientes en diagnóstico y tratamiento de estos trastornos.
- Sintetizar la información clave y proporcionar recomendaciones prácticas para tratamiento de la patología.

## JUSTIFICACIÓN

Los trastornos de *queratinización o disqueratosis*, son comunes en perros manifestándose de diversas formas dependiendo de la raza, la edad y otros factores predisponentes, pues la prevalencia de estos trastornos, puede variar considerablemente, lo que subraya la necesidad de una comprensión profunda de sus características clínicas. Este entendimiento es esencial, no solo para diagnosticar correctamente estas condiciones, sino también para identificar los factores predisponentes y elegir las mejores opciones de tratamiento, lo que en última instancia mejora la salud dermatológica de los perros (Castellanos & Iregui, 2016).

Además, es importante enfatizar que la mayoría de los trastornos de queratinización son de tipo secundario, esto significa que suelen desarrollarse como consecuencia de otras condiciones subyacentes como infecciones, enfermedades inmunológicas o trastornos hormonales. Esta naturaleza secundaria implica que el tratamiento de los trastornos de queratinización a menudo requiere abordar primero la enfermedad primaria subyacente (Negrete; Vasquez; & Ulloque, 2017).

Los trastornos de *queratinización o disqueratosis*, como la dermatitis seborreica, son ejemplos notables de estas condiciones, estos trastornos pueden ser primarios, de origen desconocido y con un componente hereditario, o secundarios, relacionados con otras *dermatopatías* como infecciones bacterianas o fúngicas, alergias y desbalances hormonales (Negrete; Vasquez; & Ulloque, 2017). Esta complejidad subraya la importancia de una revisión exhaustiva para entender mejor la enfermedad y sus múltiples presentaciones.

Consecuentemente el tratamiento de los trastornos de queratinización a menudo implica el uso de medicamentos tópicos, pero es crucial identificar y tratar los síntomas específicos que presenta cada paciente, esto permite adaptar el tratamiento al tipo particular de *disqueratosis*, ya sea seca o grasa, y mejorar así la eficacia del manejo terapéutico. (Negrete; Vasquez; & Ulloque, 2017).

Por lo tanto, dada la relevancia de este tema se considera que una revisión bibliográfica exhaustiva sobre los trastornos de queratinización en perros, proporcionará un aporte significativo al campo de la veterinaria. Esta revisión no solo ofrecerá una visión integral de la enfermedad, sino que también facilitará a los veterinarios la tarea de diagnosticar y tratar estas condiciones de manera más efectiva. En última instancia una mejor comprensión y tratamiento de los trastornos

de queratinización contribuirá a mejorar la calidad de vida de los perros afectados por estas patologías, por lo tanto, es fundamental realizar esta revisión bibliográfica para optimizar las prácticas clínicas y terapéuticas en el manejo de los trastornos de queratinización en perros. (Negrete; Vasquez; & Ulloque, 2017).

## MARCO TEÓRICO

### La piel en los perros

La piel en los perros es un órgano vital, con funciones cruciales para su salud y bienestar similar a los humanos, cumpliendo roles fundamentales, como actuar como barrera protectora contra agresiones externas, regular la temperatura, producir pigmentos y vitamina D, al igual que proporcionar percepción sensorial. Esta se halla compuesta por tres capas principales: epidermis, dermis e hipodermis, la epidermis es la capa externa que protege contra agentes externos, mientras que la dermis contiene folículos pilosos, glándulas sebáceas y sudoríparas esenciales para la salud del pelaje y la regulación térmica. La hipodermis, la capa más profunda almacena grasa y contribuye a la termorregulación (Favrot, Linek, Mueller, & Zwickl, 2018).

Por otra parte, las glándulas sebáceas en los perros, desempeñan un papel crucial en la producción de sebo manteniendo la flexibilidad y protección de la piel, previniendo la sequedad y exhibiendo propiedades antibacterianas. En cuanto a los folículos pilosos, estos son responsables del crecimiento del pelaje que varía según la raza (Favrot, Linek, Mueller, & Zwickl, 2018).

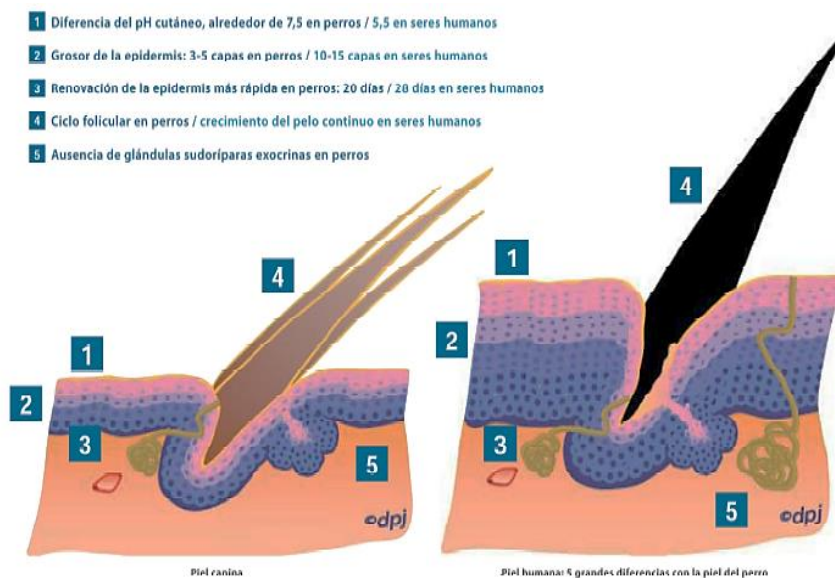
Sin embargo, la piel canina puede ser propensa a diversas afecciones dermatológicas, como *queratinización* o *disqueratosis*, alergias o infecciones, destacando la importancia del cuidado adecuado, que incluye la higiene, control de parásitos, alimentación equilibrada y atención a signos de enfermedades cutáneas (Lloyd & Patel, 2016). Este conocimiento detallado de la anatomía y fisiología cutánea, es esencial para veterinarios y dueños de mascotas, permitiendo un manejo adecuado de la salud dermatológica canina.

## Estructura histológica de la piel en perros

Debido a la multiplicidad de sus funciones, la piel es un órgano altamente complejo, que se compone de tres capas distintas: epidermis, dermis y tejido subcutáneo. Además, presenta estructuras adheridas como folículos pilosos, glándulas sebáceas y glándulas apocrinas (Gonzalez, 2018).

La epidermis, ubicada como la capa más externa de la piel, está constituida por un epitelio estratificado con un grosor que varía entre 0,1 y 0,5 mm en perros, siendo más prominente en áreas como las almohadillas y el plano nasal. Esta capa, caracterizada por su constante renovación, carece de vasos sanguíneos y linfáticos, y está compuesta principalmente por queratinocitos, encontrándose en menor proporción melanocitos, células de Langerhans y células de Merkel. La epidermis se encuentra separada de la dermis, por una estructura denominada membrana basal y a partir de esta última, se divide en cinco capas distintas (Murcia, Camacho, Salcedo, & Vaquiro, 2018). A continuación, se presenta la estructura fisiológica de la dermis en los perros, destacando sus diferencias con la dermis humana. (Ver Figura 1).

Figura 1. Diferencias piel canina y humana.



Fuente: [https://www.academia.edu/37477812/Clinical\\_Handbook\\_on\\_Canine\\_Dermatology](https://www.academia.edu/37477812/Clinical_Handbook_on_Canine_Dermatology). (2011).

Por otra parte, la dermis es la capa intermedia y es mucho más gruesa que la epidermis, está muy vascularizada y contiene vasos sanguíneos, vasos linfáticos, nervios, glándulas sebáceas y sudoríparas y folículos pilosos. La dermis también proporciona soporte mecánico y nutre a la epidermis y sus derivados, además es donde se ubican los vasos sanguíneos que forman los tres plexos nerviosos (superficial, medio y profundo), terminaciones nerviosas y apéndices (Castellanos & Iregui, 2016).

Finalmente, la hipodermis también conocida como tejido subcutáneo, está compuesta por una red de fibras elásticas y células grasas en su interior. Los adipocitos, células de gran tamaño con citoplasma claro y núcleos pequeños y densos, se disponen excéntricamente debido al desplazamiento provocado por grandes vacuolas lipídicas en el citoplasma (Córdoba, Acero, Ángel, Fonseca, & Ferrer, 2016).

### **Tipos de dermatosis en perros**

Existen varios tipos de trastornos de *queratinización o disqueratosis* en perros que se pueden clasificar en función de la causa que las provoca, o el síntoma y localización principal de las lesiones. Las cuales se describen a continuación:

- *Dermatosis infecciosas*: Estas son causadas por bacterias, virus o levaduras. Un ejemplo común es el *pioderma*, una infección de la piel causada por bacterias como *Staphylococcus spp.* (Chermette, Ferreiro, & Guillot, 2016).
- *Dermatosis parasitarias*: Son causadas por parásitos como ácaros y pulgas. Un ejemplo es la *dermatomycosis*, una enfermedad parasitaria causada por hongos como *Microsporum o Trichopyton* (Chermette, Ferreiro, & Guillot, 2016).
- *Dermatosis alérgicas e inmunomediadas*: Estas ocurren cuando el sistema inmune del perro, reacciona de manera exagerada a sustancias extrañas o propias. Ejemplos incluyen la atopia, la alergia alimentaria, la dermatitis alérgica a la picadura de pulga (DAPP), el pénfigo y el lupus canino. (Chermette, Ferreiro, & Guillot, 2016)
- *Dermatosis neoplásicas*: Estas son causadas por tumores benignos o malignos en la piel. Los tumores benignos comunes incluyen el *basotelioma*,

mientras que los tumores malignos comunes incluyen el carcinoma de células escamosas. (Chermette, Ferreiro, & Guillot, 2016).

- Alopecias: Estas *dermatopatías*, se caracterizan por la pérdida parcial o total de pelo. Pueden ser de origen inflamatorio, endocrino (como el hipotiroidismo o las hormonas sexuales), o no inflamatorio congénito (como la displasia folicular). (Chermette, Ferreiro, & Guillot, 2016).
- Seborrea: Esta condición afecta a la capa más superficial de la piel, causando descamación. Algunos ejemplos son la adenitis sebácea o la seborrea primaria. (Chermette, Ferreiro, & Guillot, 2016).

### **Trastornos de queratinización o disqueratosis en perros: etiología diagnóstico y tratamiento**

Ampliando lo expuesto anteriormente, los trastornos de *queratinización o disqueratosis* en perros, son una perturbación de la piel que produce un fallo en la queratinización y la formación de tejidos, este trastorno puede ser genético o puede ser consecuencia de una patología, como por ejemplo presencia de parásitos, problemas nutricionales, endocrinos o alergias (González, 2019). Este se caracteriza por la aparición de grasa excesiva, que va acompañada de una inflamación grave en la piel del perro. Los síntomas incluyen grave descamación, placas grandes de escamas, grasa en la piel. Además, en las zonas inflamadas de la piel donde se presentan trastornos de *queratinización o disqueratosis*, existe mal olor y se desprende con facilidad (Negrete; Vasquez; & Ulloque, 2017).

Existen dos tipos de trastornos de queratinización o *disqueratosis* en perros: queratinización o *disqueratosis* primaria: Conocida también como dermatitis seborreica idiopática, esta afección tiene un origen desconocido y se caracteriza por ser de naturaleza hereditaria y crónica, se manifiesta principalmente en perros jóvenes, generalmente con edades comprendidas entre uno y dos años, y presenta una predisposición racial notable en razas como el Cocker Spaniel, El Springer Spaniel, El West Highland White Terrier, El Shar Pei, El Basset Hound O El Labrador Retriever (Gonzalez, 2018). (Ver Figura 2).

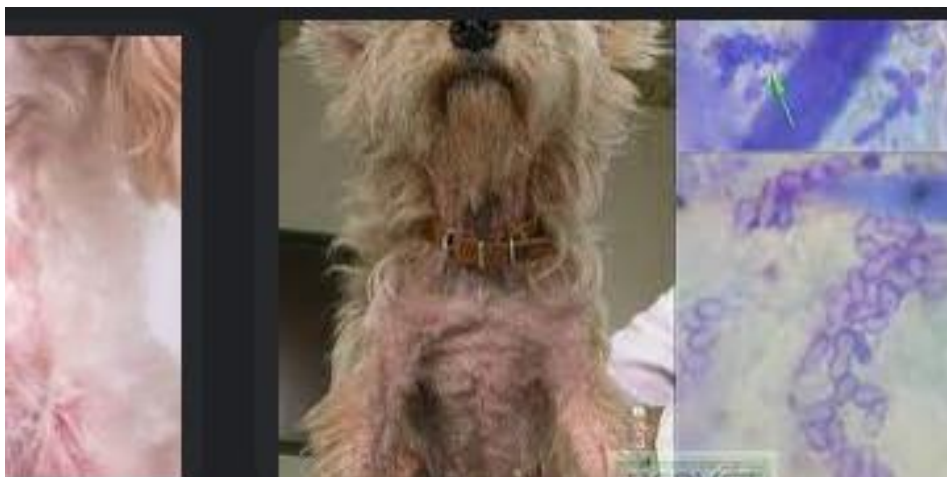Figura 2. Dermatitis atópica en perros



Fuente: REDVET. Revista Electrónica de Veterinaria, vol. IX, núm. 5.  
<https://www.redalyc.org/pdf/636/63611397010.pdf> (2018).

Trastornos de *queratinización o disqueratosis* secundaria: Es la más frecuente y suele estar relacionada con otras dermatopatías, se debe a múltiples y diferentes causas, como *alteraciones endocrinas (hipotiroidismo)*, *nutricionales (deficiencias alimentarias)*, *parasitarias (sarna demodécica, dermatofitosis, leishmaniosis)*, *autoinmunes (pénfigo)*, *alergias (atopia)*, *tumorales*, etc. (Gonzalez, 2018). (Ver Figura 3).

Figura 3. Dermatitis seborreica.



Fuente: REDVET. Revista Electrónica de Veterinaria, vol. IX, núm. 5.  
<https://www.redalyc.org/pdf/636/63611397010.pdf>. (2018).

## Etiología

La etiología de los trastornos de la *queratinización o disqueratosis* en perros, es multifactorial, lo que significa que puede ser causada por varios factores, en lo que respecta a la primaria, esta afecta la capa superior de la piel y está asociada con un aumento de la producción de sebo (Vázquez, Mencho, Guerra, & Valle, 2018). Aunque la causa exacta puede variar de un perro a otro, hay varios factores que se han identificado como posibles contribuyentes a la etiología de esta afección en caninos:

- **Predisposición genética:** Al igual que en los humanos, la genética puede desempeñar un papel en la susceptibilidad de un perro, a desarrollar dermatitis seborreica. Algunas razas parecen tener una mayor predisposición a esta condición. (Vázquez, Mencho, Guerra, & Valle, 2018).
- **Factores hormonales:** Cambios en los niveles hormonales, pueden desempeñar un papel en el desarrollo de los trastornos de *queratinización o disqueratosis* en perros. Por ejemplo, desequilibrios hormonales, como los asociados con trastornos endocrinos o la castración, pueden contribuir a la aparición de la condición. (Vázquez, Mencho, Guerra, & Valle, 2018).
- **Infecciones por levaduras:** La presencia de *Malassezia*, una levadura común en la piel de los perros, se ha asociado con la dermatitis seborreica. Las infecciones por *Malassezia* pueden desencadenar respuestas inflamatorias y contribuir a los síntomas característicos de la condición. (Vázquez, Mencho, Guerra, & Valle, 2018).
- **Enfermedades subyacentes:** Condiciones médicas subyacentes como *alergias, hipotiroidismo, hipoadrenocorticismos* (enfermedad de Addison) y otros trastornos inmunológicos, pueden predisponer a los perros a desarrollar dermatitis seborreica. (Vázquez, Mencho, Guerra, & Valle, 2018).
- **Higiene inadecuada:** La falta de cuidado adecuado de la piel y el pelaje, como baños infrecuentes o inadecuados, puede contribuir al desarrollo de trastornos de *queratinización o disqueratosis*, permitir que las levaduras y las bacterias prosperen en la piel. (Vázquez, Mencho, Guerra, & Valle, 2018).
- **Factores ambientales:** Condiciones ambientales, como la humedad excesiva, la exposición a alérgenos ambientales y la presencia de irritantes cutáneos,

pueden desempeñar un papel en el desarrollo o exacerbación de trastornos de *queratinización o disqueratosis* en perros. (Vázquez, Mencho, Guerra, & Valle, 2018).

- **Respuesta inmunológica:** La respuesta inmunológica del perro, a ciertos estímulos puede desencadenar la inflamación y la producción excesiva de sebo en la piel, contribuyendo así a trastornos de *queratinización o disqueratosis* (Olivry & Bizikova, 2013).

Por otra parte, en lo que respecta a trastornos de *queratinización o disqueratosis* secundaria es una afección cutánea que se desarrolla como consecuencia de otra enfermedad subyacente o factor desencadenante, a diferencia de trastornos de tipo primario, que es una entidad independiente, la *queratinización o disqueratosis* secundaria suele ser un síntoma de otro problema (Jackson & Marsella, 2019). A continuación, se analizan los principales factores que pueden contribuir a la etiología de los trastornos de *queratinización o disqueratosis* secundaria en perros:

1. **Enfermedades subyacentes:** La dermatitis seborreica secundaria puede ser causada por diversas condiciones médicas en perros, entre las cuales se incluyen:
  - **Alergias cutáneas:** Las alergias a alimentos, alérgenos ambientales o picaduras de insectos pueden desencadenar una respuesta inflamatoria en la piel, contribuyendo a la dermatitis seborreica. (Jackson & Marsella, 2019).
  - **Infecciones bacterianas o fúngicas:** Las infecciones cutáneas secundarias, ya sea bacterianas (como *pioderma*) o fúngicas, pueden desencadenar una respuesta seborreica. (Jackson & Marsella, 2019).
  - **Enfermedades endocrinas:** Trastornos hormonales como el *Hipotiroidismo* o el *Hipoadrenocorticism* pueden afectar la salud de la piel y causar dermatitis seborreica. (Jackson & Marsella, 2019).
  - **Parásitos:** Infestaciones de pulgas, garrapatas u otros parásitos pueden irritar la piel y contribuir a trastornos de *queratinización o disqueratosis*. (Jackson & Marsella, 2019).
2. **Medicamentos:** El uso de ciertos medicamentos o tratamientos a largo plazo, pueden desencadenar trastornos de *queratinización o disqueratosis*, como efecto secundario. Por ejemplo, algunos medicamentos que afectan los niveles

hormonales o la respuesta inmunológica, pueden contribuir a problemas cutáneos. (Miller, Griffin, & Campbell, 2016).

3. **Traumatismos o irritantes:** Lesiones cutáneas, traumatismos o la exposición a sustancias irritantes pueden desencadenar o agravar trastornos de *queratinización o disqueratosis* secundaria. (Miller, Griffin, & Campbell, 2016).
4. **Obesidad:** La obesidad en los perros puede predisponer a problemas dermatológicos, incluida la dermatitis seborreica, debido a la dificultad para mantener una higiene adecuada y la acumulación de pliegues cutáneos. (Jackson & Marsella, 2019).
5. **Respuesta inmunológica alterada:** Una respuesta inmunológica desequilibrada o comprometida puede hacer que el perro sea más propenso a desarrollar trastornos de *queratinización o disqueratosis*, como respuesta a otras enfermedades o desencadenantes (Jackson & Marsella, 2019).

## Diagnostico

Como se ha mencionado los trastornos de *queratinización o disqueratosis* en perros, son una afección cutánea común, que resulta en la inflamación de la piel debido a la producción excesiva de sebo, para diagnosticar esta patología se basa en la historia clínica, los signos clínicos y un correcto examen clínico general y esto ayudará a reducir los posibles diagnósticos diferenciales. (Castellanos, Rodriguez, & Iregui, 2014). A continuación, se describen algunos signos y síntomas comunes, así como el proceso de diagnóstico:

### Signos y síntomas:

1. **Descamación:** Uno de los signos más evidentes, es la presencia de escamas o caspa en el pelaje del perro. (Castellanos, Rodriguez, & Iregui, 2014).
2. **Prurito:** Los perros con trastornos de *queratinización o disqueratosis* a menudo muestran signos de picazón intensa. (Castellanos, Rodriguez, & Iregui, 2014).

3. **Eritema:** La piel afectada puede estar enrojecida e inflamada. (Castellanos, Rodriguez, & Iregui, 2014).
4. **Olor desagradable:** El exceso de sebo puede contribuir a un olor desagradable en el pelaje del perro. (Castellanos, Rodriguez, & Iregui, 2014).
5. **Pérdida de pelo:** En casos más severos los trastornos de *queratinización* o *disqueratosis*, pueden causar pérdida de pelo y adelgazamiento del pelaje. (Castellanos, Rodriguez, & Iregui, 2014).

Para realizar un diagnóstico preciso de la patología, el Veterinario se deben tener en cuenta los exámenes complementarios y la respuesta a la terapia instaurada.

El veterinario puede realizar una evaluación más detallada a través de varios pasos y pruebas:

### 1. Examen dermatológico exhaustivo

- El veterinario examinará detenidamente la piel del perro, prestando atención a áreas específicas como las orejas, codos, abdomen y región perianal, donde Los trastornos de queratinización o disqueratosis, a menudo se manifiestan. (Castellanos, Rodriguez, & Iregui, 2014).

### 2. Exploración microscópica

- Se pueden realizar raspados cutáneos para examinar bajo el microscopio y buscar la presencia de ácaros, levaduras u otros microorganismos que puedan contribuir a la dermatitis seborreica. (Castellanos, Rodriguez, & Iregui, 2014).

### 3. Cultivos cutáneos

- La toma de muestras de piel para cultivos, puede ayudar a identificar posibles infecciones bacterianas o fúngicas secundarias que podrían complicar el cuadro clínico. (Fernandez, 2015).

El Diagnóstico de Infecciones Bacterianas en Perros: Se realiza por medio de la Citología Cutánea y los Cultivos Microbiológicos. (Fernandez, 2015).

Se destaca, que las infecciones bacterianas son una de las afecciones dermatológicas más comunes en los perros, y su diagnóstico preciso es fundamental, para garantizar un tratamiento efectivo. Existen varias herramientas diagnósticas, que los veterinarios utilizan para identificar la presencia de infecciones bacterianas, siendo la citología cutánea y los cultivos microbiológicos, dos de las más importantes. (Fernandez, 2015).

#### **4. Citología Cutánea**

La citología cutánea es un procedimiento diagnóstico rápido y no invasivo, que permite a los veterinarios examinar las células de la piel y los exudados. (Fernandez, 2015). Este método implica:

- Toma de Muestras: Se utilizan hisopos o raspados, para recolectar muestras de las áreas afectadas de la piel. (Fernandez, 2015).
  - Preparación de la Muestra: Las muestras se extienden sobre un portaobjetos y se tiñen, para facilitar la visualización bajo el microscopio. (Fernandez, 2015).
  - Análisis Microscópico: Un veterinario examina la muestra para identificar la presencia de células inflamatorias, bacterias, levaduras y otros microorganismos. (Fernandez, 2015)
- **Ventajas de la Citología:**
- Rapidez: Los resultados son generalmente disponibles en el mismo día, lo que permite iniciar el tratamiento de manera oportuna. (Fernandez, 2015).
  - Costo-efectividad: Es un procedimiento relativamente económico en comparación con otros métodos diagnósticos. (Fernandez, 2015).
  - Orientación Inicial: Proporciona información valiosa sobre el tipo de microorganismos presentes, ayudando a guiar el tratamiento inicial. (Fernandez, 2015)

#### **5. Cultivos Microbiológicos**

Los cultivos microbiológicos, son una herramienta diagnóstica más específica, que se reserva para casos con características particulares, tales como:

- Infecciones Persistentes: Cuando las infecciones no responden al tratamiento inicial.
- Infecciones Recidivantes: En casos donde las infecciones tienden a reaparecer.
- Infecciones con Características Inusuales: Cuando se presentan síntomas atípicos o severos. (Rios, Baquero, Ortiz, & Rodriguez, 2015).

La microbiología diagnóstica y se centra en el análisis de laboratorio de muestras clínicas, en los casos en que se sospecha una enfermedad infecciosa. El diagnóstico de infecciones estafilocócicas puede implicar muestras clínicas aisladas de seres humanos, animales o productos alimenticios, así como muestras recogidas del medio ambiente. (Rios, Baquero, Ortiz, & Rodriguez, 2015).

Un ejemplo de este tema, se observa en la existencia de un rápido y reciente surgimiento de cepas de *Staphylococcus pseudintermedius* resistentes a la meticilina (SPRM) y a otras familias de antibióticos, constituyen un reto terapéutico en la práctica veterinaria de todo el mundo. Por lo tanto, es importante el manejo clínico, microbiológico y preventivo en las clínicas veterinarias. (Rios, Baquero, Ortiz, & Rodriguez, 2015)

#### ▪ **Proceso de Cultivo**

- Toma de Muestras: Similar a la citología, se recolectan muestras de la piel o del exudado.
- Cultivo en Medios Específicos: Las muestras se colocan en medios de cultivo, que favorecen el crecimiento de bacterias.
- Identificación de Bacterias: Después de un período de incubación, las colonias bacterianas, se analizan para identificar las especies presentes. (Rios, Baquero, Ortiz, & Rodriguez, 2015).

## **6. Antibiograma**

Una parte crucial del cultivo microbiológico es el antibiograma, que evalúa la sensibilidad de las bacterias, a diferentes antibióticos. el antibiograma es una prueba microbiológica de laboratorio, que permite conocer la susceptibilidad o resistencia de las bacterias a uno o varios grupos de antibióticos. (Rios, Baquero, Ortiz, & Rodriguez, 2015). Este procedimiento incluye:

- Pruebas de Sensibilidad: Se exponen las bacterias a varios antibióticos para determinar cuáles son efectivos.
- Detección de Resistencias: El antibiograma ayuda a identificar posibles resistencias bacterianas, lo que es esencial para seleccionar el tratamiento más adecuado.
- Importancia del Diagnóstico Adecuado. (Rios, Baquero, Ortiz, & Rodriguez, 2015)
- El uso de citología cutánea y cultivos microbiológicos permite a los veterinarios:
  - Personalizar el Tratamiento: Al identificar el tipo específico de bacteria y su sensibilidad a los antibióticos, se puede elegir el tratamiento más efectivo. (Rios, Baquero, Ortiz, & Rodriguez, 2015).
  - Reducir el Uso Innecesario de Antibióticos: Al evitar la prescripción de antibióticos de amplio espectro, sin un diagnóstico adecuado, se contribuye a la lucha contra la resistencia bacteriana. (Rios, Baquero, Ortiz, & Rodriguez, 2015).
  - Monitorear la Efectividad del Tratamiento: Los cultivos pueden repetirse para evaluar la respuesta al tratamiento y ajustar la terapia según sea necesario. ante destacar que el diagnóstico de infecciones bacterianas en perros. (Rios, Baquero, Ortiz, & Rodriguez, 2015).
  - Teniendo en cuenta lo anterior, es importante destacar que es un proceso que requiere un enfoque cuidadoso y metódico. La citología cutánea proporciona información rápida y útil para el tratamiento inicial, mientras que los cultivos microbiológicos y el antibiograma son esenciales, para casos más complejos. La combinación de estos métodos diagnósticos, permite a los veterinarios ofrecer un tratamiento más efectivo y dirigido, mejorando así la salud y el bienestar de los perros afectados. (Rios, Baquero, Ortiz, & Rodriguez, 2015).

## **7. Biopsia cutánea:**

En casos más graves o cuando el veterinario sospecha de condiciones más complicadas, como dermatitis alérgica o enfermedades autoinmunes, se puede realizar una biopsia de la piel, para obtener información más detallada sobre la estructura de la epidermis y la dermis. (Rios & Yuil, 2011).

## 8. Análisis de sangre:

En algunos casos, especialmente si se sospecha de condiciones subyacentes como hipotiroidismo, el veterinario puede recomendar análisis de sangre para evaluar la función tiroidea y descartar otras enfermedades sistémicas. La determinación de la concentración plasmática de colesterol y triglicéridos forma parte del protocolo diagnóstico en dermatología canina, orientado principalmente al diagnóstico de endocrinopatías. Estos parámetros, a veces, aparecen aumentados en perros con enfermedades de piel por otras causas. Basado en estos antecedentes, se ha planteado como objetivo comprobar si existen cambios en la concentración y metabolismo de los lípidos plasmáticos, en enfermedades con manifestación cutánea en medicina canina y contribuir al diagnóstico de las mismas. (Ruiz; Zaragoza; Duque & Barrera, 2014).

## 9. Pruebas de alergia:

Si se sospecha de una posible alergia, el veterinario puede recomendar pruebas de alergia para identificar posibles desencadenantes y ayudar a diseñar un plan de manejo adecuado. (Barbosa & Villalobos, 2024).

## Fisiopatología de las disqueratosis

La *disqueratosis* es un fenómeno patológico que implica una queratinización anormal de las células epidérmicas, afectando tanto la función como la estructura de la piel. Este proceso es esencial para la formación y mantenimiento de la barrera epidérmica, que protege al cuerpo de factores externos como patógenos, toxinas y pérdida de agua. Cuando la queratinización se ve comprometida, ya sea por mutaciones genéticas, factores ambientales o enfermedades sistémicas, se desarrollan manifestaciones clínicas variadas que pueden afectar significativamente la calidad de vida de los pacientes, incluidos los animales, como los caninos (Cheng, Li, Wang, & Li, 2017).

Las *disqueratosis caninas* engloban una variedad de trastornos dermatológicos caracterizados por una queratinización anormal de las células epidérmicas. Este fenómeno puede surgir de diversas causas, siendo los factores genéticos uno de los principales contribuyentes (Miller, Griffin, & Campbell, 2016). Por ejemplo, en razas como el Collie y el Pastor Alemán, la *disqueratosis plantar nasal* está asociada con

mutaciones en el gen de la filagrina, una proteína esencial para la formación de la barrera cutánea. Estas mutaciones pueden resultar en una queratinización defectuosa y una función de barrera comprometida, manifestándose en lesiones cutáneas características. (Miller, Griffin, & Campbell, 2016).

Además de los factores genéticos, la inflamación crónica juega un papel crucial en la patogénesis de las *disqueratosis caninas*. La inflamación prolongada puede alterar la diferenciación normal de los queratinocitos, las células responsables de la producción de queratina en la piel. Esta alteración conduce a una acumulación de células queratinizadas anormales en las capas epidérmicas, lo cual es evidente en las biopsias cutáneas donde se observan cambios histológicos como citoplasma eosinofílico denso y núcleos picnóticos. (Miller, Griffin, & Campbell, 2016).

Otro factor importante es el estrés oxidativo inducido por agentes externos como la radiación ultravioleta y ciertos productos químicos presentes en el ambiente. El estrés oxidativo puede dañar directamente las células cutáneas, exacerbando los procesos inflamatorios y contribuyendo así a la queratinización anormal. Estos factores ambientales pueden desencadenar o empeorar las manifestaciones clínicas de las *disqueratosis* en perros, exacerbando la gravedad y extensión de las lesiones cutáneas. (Miller, Griffin, & Campbell, 2016).

Las manifestaciones clínicas de las *disqueratosis caninas* varían ampliamente dependiendo del tipo específico de enfermedad y la severidad de la condición. Las lesiones cutáneas pueden incluir desde placas escamosas y costras hasta engrosamiento de la piel (hiperqueratosis) y, en casos severos, erosiones o ulceraciones secundarias. La evaluación clínica detallada, combinada con biopsias cutáneas para análisis histopatológicos, es crucial para el diagnóstico diferencial y la planificación del tratamiento adecuado (Scott, Jr, & Griffin, 2016).

El manejo de las *disqueratosis caninas* implica un enfoque integral que puede incluir tratamientos tópicos para reducir la inflamación y promover la exfoliación de las células queratinizadas, así como terapias sistémicas como el uso de retinoides para regular la queratinización y mejorar la función de barrera. El manejo ambiental también juega un papel importante, minimizando la exposición a factores desencadenantes conocidos y apoyando la salud cutánea a través de suplementos nutricionales y cuidados específicos. La colaboración entre veterinarios y especialistas en dermatología veterinaria es esencial para ofrecer un tratamiento

efectivo y personalizado que mejore la calidad de vida de los perros afectados por *disqueratosis*. (Scott, Jr, & Griffin, 2016).

### **Tratamiento disqueratosis**

El tratamiento de las *disqueratosis* en perros, puede ser complejo y multifacético, dependiendo de la causa subyacente y la gravedad de la condición. Para abordar estas afecciones dermatológicas, se emplean una variedad de estrategias que van desde tratamientos tópicos y sistémicos hasta ajustes en la dieta y el manejo ambiental. (Eichenseer, Johansen, & Mueller, 2015).

Los tratamientos tópicos son fundamentales en el manejo de las *disqueratosis*. Productos que contienen agentes *queratolíticos*, como ácido salicílico, urea o alfa-hidroxiácidos, pueden ayudar a reducir la hiperqueratosis y promover la exfoliación de las células muertas de la piel. Además, las cremas y ungüentos hidratantes que contienen lanolina, glicerina o aceites naturales son útiles para mantener la piel hidratada y mejorar la función de la barrera cutánea. En casos donde la inflamación es prominente, se pueden utilizar corticoides tópicos o inhibidores de *calcineurina*, como el *tacrolimus*, para reducir la inflamación y aliviar el prurito (DeBoer, 2014).

En situaciones más severas, pueden ser necesarios tratamientos sistémicos. Los retinoides, como la *isotretinoína*, son efectivos para regular la queratinización en casos graves, aunque es fundamental monitorear a los pacientes debido a los posibles efectos secundarios. Si hay infecciones secundarias, los antibióticos pueden ser necesarios para tratar las infecciones bacterianas asociadas con las lesiones cutáneas. En casos donde la inflamación y el prurito son severos, los antihistamínicos y los corticoides sistémicos, pueden ayudar a controlar los síntomas y mejorar la calidad de vida del perro. (DeBoer, 2014).

El manejo ambiental y dietético, también juega un papel crucial en el tratamiento de las *disqueratosis caninas*. Suplementos nutricionales, como los ácidos grasos omega-3 y omega-6, pueden ayudar a mejorar la salud de la piel y reducir la inflamación. Además, asegurar una dieta balanceada y rica en nutrientes esenciales, vitaminas y minerales, es crucial para mantener una piel saludable y apoyar el proceso de queratinización. Minimizar la exposición a factores ambientales que puedan exacerbar la condición, como alérgenos, irritantes químicos y la

radiación UV, es igualmente importante para el manejo a largo plazo de la enfermedad. (DeBoer, 2014).

Además, es esencial mantener una buena higiene de la piel y el pelaje. Baños regulares con champús medicados, los cuales pueden ayudar a mantener la piel limpia y reducir la carga bacteriana y fúngica. El monitoreo veterinario regular es crucial para evaluar la respuesta al tratamiento y ajustar las terapias según sea necesario. La colaboración entre el dueño del perro y el veterinario es fundamental para desarrollar un plan de tratamiento personalizado, que aborde las necesidades específicas del animal y asegure una gestión efectiva de la *disqueratosis*. (Wagner, Geh, Hubert, Winter, & Weber, 2017).

Para casos más complicados, se pueden considerar terapias avanzadas como la fototerapia y el uso de inmunomoduladores. La fototerapia puede ser beneficiosa para controlar la inflamación y promover la cicatrización de la piel. Los inmunomoduladores, como la ciclosporina, pueden ser utilizados para modular la respuesta inmune y reducir la inflamación crónica, proporcionando alivio en casos donde otros tratamientos no han sido efectivos. (Hensel, Santoro, Favrot, Hill, & Griffin, 2015).

La hidratación adecuada, una dieta equilibrada y el control del ambiente del perro (como evitar temperaturas extremas) también son importantes para minimizar los síntomas y prevenir la exacerbación de la *disqueratosis*. (Hensel, Santoro, Favrot, Hill, & Griffin, 2015)

### **Patología de los Trastornos de Queratinización:**

Es importante destacar que la piel es un órgano importante para las mascotas, tanto por sus funciones (protección, inmunidad, absorción, excreción etc.) como por la superficie que recubre. Lo anterior asociado a que hay un recambio permanente de macronutrientes y micronutrientes, aportado por la dieta del canino, hace que las *dermatopatías*, sean de vital interés para los médicos veterinarios. (Hensel, Santoro, Favrot, Hill, & Griffin, 2015).

Se observa que dentro de ellas se encuentran la dermatitis seborreica seca, la cual es una de las enfermedades relacionadas con la piel, más comunes y a su vez más subdiagnosticadas en el medio. Esta ha sido definida como un trastorno caracterizado, por la queratinización inespecífica y puede clasificarse en oleosa

o seca y de origen primario o secundario. (Hensel, Santoro, Favrot, Hill, & Griffin, 2015).

En condiciones normales, las células de la epidermis (queratinocitos) se renuevan constantemente y pasan por un proceso de maduración, desde las capas más profundas de la piel hasta la superficie, donde finalmente se desprenden. En los trastornos de queratinización, este ciclo se ve alterado, lo que provoca una acumulación de células inmaduras o mal formadas en la superficie de la piel, generando escamas, sequedad, y, en casos más graves, hiperqueratosis (engrosamiento excesivo de la piel). (Hensel, Santoro, Favrot, Hill, & Griffin, 2015)

### **Tipos de Trastornos:**

Se analiza que los trastornos de queratinización en perros, abarcan diversas condiciones que afectan la producción y acumulación de queratina en la piel, generando problemas cutáneos de diferentes características. Entre las principales alteraciones se encuentran la ictiosis, la seborrea y la hiperqueratosis nasal y digital, cada una con manifestaciones clínicas y causas específicas:

**Ictiosis:** Una alteración genética que afecta a perros de razas como el Golden Retriever o el Bulldog, caracterizada por una piel seca, escamosa y de aspecto grueso debido a la acumulación de queratina. (Negrete; Vasquez & Ulloque, 2017).

**Seborrea:** Puede ser primaria (hereditaria) o secundaria a otras enfermedades (alergias, infecciones, deficiencias nutricionales). La seborrea se caracteriza por una producción anormal de sebo y queratina, que puede resultar en una piel grasosa o seca y escamosa. (Negrete; Vasquez; & Ulloque, 2017).

**Hiperqueratosis Nasal y Digital:** Engrosamiento anormal de la piel en la nariz y las almohadillas de las patas, que puede estar relacionado con factores genéticos o ambientales. (Negrete; Vasquez; & Ulloque, 2017).

### **Causas y Factores Contribuyentes:**

Referente a las causas y factores contribuyentes, los trastornos de queratinización en perros, como la ictiosis y la seborrea, pueden tener múltiples

orígenes y factores, que contribuyen a su desarrollo. Estas alteraciones en el proceso de formación de la queratina, pueden clasificarse en dos categorías principales: genéticas y adquiridas. (Negrete; Vasquez & Ulloque, 2017).

Genéticas: Las causas genéticas incluyen formas hereditarias de disqueratosis, que están presentes desde el nacimiento, como la ictiosis y la seborrea primaria, donde la predisposición a desarrollar el trastorno se transmite de padres a cachorros.

Adquiridas: Abarcan una variedad de condiciones, que pueden desencadenar estos trastornos a lo largo de la vida del animal. Entre ellos se encuentran las deficiencias nutricionales, como la falta de ácidos grasos esenciales, zinc o vitamina A; alergias; enfermedades hormonales como el hipotiroidismo y el *hiperadrenocorticismo*; e infecciones crónicas. Cada uno de estos factores puede alterar el equilibrio natural de la piel, provocando una producción anormal de queratina y manifestaciones clínicas diversas. (Negrete; Vasquez & Ulloque, 2017).

### **Manifestaciones Clínicas de los trastornos de queratinización en perros:**

En cuanto a las manifestaciones de los trastornos de queratinización en perros, presentan una variedad de signos clínicos, que afectan tanto la apariencia como la salud de la piel. Entre los síntomas más comunes se encuentran la piel seca, escamosa, engrosada y agrietada, que suele estar acompañada de la formación de costras y una caspa abundante. La pérdida de pelo es otra manifestación frecuente, a menudo asociada con áreas de piel inflamada o irritada. Además, es común que los perros afectados presenten un olor desagradable, consecuencia de la acumulación de sebo y la proliferación de bacterias o levaduras en la piel alterada. (Negrete; Vasquez & Ulloque, 2017).

En casos específicos de hiperqueratosis nasal y digital, pueden observarse fisuras dolorosas en la nariz y las almohadillas plantares, que pueden comprometer la calidad de vida del perro debido al dolor y la dificultad para caminar. Estas manifestaciones requieren una evaluación veterinaria cuidadosa, para identificar la causa subyacente y establecer un tratamiento adecuado. (Negrete; Vasquez & Ulloque, 2017).

### **Complicaciones**

Si no se trata adecuadamente, estos trastornos pueden predisponer a infecciones bacterianas y fúngicas secundarias debido al daño en la barrera cutánea, lo que agrava aún más el cuadro clínico del perro.

Impacto en la Salud del Perro:

Los trastornos de queratinización no solo afectan la apariencia de la piel del perro, sino que también pueden causar molestias significativas, dolor y prurito (picazón). En casos severos, pueden afectar la calidad de vida del animal, dificultando su movilidad y bienestar general. (Negrete; Vasquez; & Ulloque, 2017)

El diagnóstico temprano y el manejo adecuado de estas condiciones son esenciales para prevenir complicaciones y mejorar la salud y calidad de vida del perro. (Negrete; Vasquez & Ulloque, 2017).

### **Fisiología del recambio epidermal en caninos.**

El recambio epidérmico en caninos, es un proceso fundamental que garantiza la renovación constante de las células de la piel, permitiendo mantener la integridad y funcionalidad de esta barrera protectora esencial. La epidermis canina, al igual que la humana, está compuesta por varios estratos, cada uno con funciones específicas y características distintivas. Estos estratos son el estrato basal (germinativo), el estrato espinoso, el estrato granuloso, el estrato lúcido y el estrato córneo. (Ahn, Jeong, & Chun, 2019)

El estrato basal es la capa más profunda de la epidermis y contiene las células madre epidérmicas. Estas células madre son responsables de la proliferación celular, ya que se dividen continuamente para producir nuevos queratinocitos, las células predominantes de la epidermis. Esta constante división y producción de queratinocitos es esencial para el recambio celular y para reparar daños en la piel. Las nuevas células formadas en el estrato basal migran hacia las capas superiores de la epidermis, proceso que es crucial para la renovación de la piel. (Chervet, Galichet, & Klotz).

A medida que los queratinocitos migran hacia el estrato espinoso, comienzan a diferenciarse y a adquirir una apariencia espinosa debido a las uniones intercelulares conocidas como desmosomas. Estas uniones son importantes para la cohesión y resistencia mecánica de la epidermis. En el estrato granuloso, los queratinocitos inician la producción de gránulos de queratohialina, los cuales juegan un papel clave

en la formación de la queratina y en la impermeabilidad de la piel (Favrot, Linek, Mueller, & Zwickl, 2018).

El estrato lúcido, presente principalmente en áreas de piel más gruesa como las almohadillas plantares, proporciona una capa adicional de protección. Esta capa se caracteriza por contener células aplanadas y translúcidas que ayudan a proteger las áreas sometidas a mayor fricción y presión. Finalmente, en el estrato córneo, los queratinocitos completan su diferenciación y se transforman en *corneocitos*, células muertas llenas de queratina que forman la capa más superficial de la epidermis. Los *corneocitos* se desprenden continuamente en un proceso llamado descamación, lo que permite que nuevas células ocupen su lugar. (Nakagawa, Narita, & Etoh, 2018).

La queratinización es el proceso mediante el cual los queratinocitos se desplazan desde el estrato basal hasta el estrato córneo, acumulando queratina y formando una barrera protectora. Este proceso implica varios pasos, incluyendo la proliferación celular en el estrato basal, la migración y diferenciación de los queratinocitos, la formación de queratina en el estrato granuloso y la muerte celular programada en el estrato córneo. La descamación es la etapa final de este proceso, donde los *corneocitos* se desprenden de la superficie de la piel. (Favrot, Linek, Mueller, & Zwickl, 2018).

Diversos factores pueden influir en el recambio epidérmico en caninos. La edad es un factor importante, ya que la tasa de recambio epidérmico tiende a disminuir con el envejecimiento, resultando en una piel más fina y menos elástica. La nutrición también juega un papel crucial; una dieta equilibrada es esencial para la salud de la piel, y deficiencias nutricionales pueden afectar la renovación celular. Además, enfermedades dermatológicas como dermatitis, alergias o infecciones pueden alterar el proceso de recambio epidérmico. Los factores ambientales, como la exposición al sol, la humedad y otros elementos, también pueden influir en la salud de la piel y el recambio celular. (Mueller, Olivry, & Prélaud, 2019).

Finalmente hay que destacar que la importancia del recambio epidérmico radica en su capacidad para mantener la barrera protectora de la piel, prevenir infecciones y facilitar la cicatrización de heridas. Este proceso también ayuda a eliminar células dañadas o mutadas, contribuyendo a la salud general del animal. Para veterinarios y cuidadores, comprender la fisiología del recambio epidérmico en caninos es esencial para implementar estrategias adecuadas de cuidado de la piel y manejo de enfermedades dermatológicas. (Mueller, Olivry, & Prélaud, 2019).

## METODOLOGÍA

Se realizó una búsqueda exhaustiva de información en bases de datos científicas, revistas especializadas sobre dermatología veterinaria. Enfocándose en artículos que describan la fisiopatología, clasificación, signos clínicos y diagnóstico de los trastornos de queratinización primarios y secundarios en caninos.

En cuanto a la metodología empleada en este estudio, se consideró esencialmente el problema planteado y los objetivos definidos, tanto generales como específicos. Se identificó la necesidad de profundizar en el conocimiento existente, sobre los trastornos de *queratinización*, o *disqueratosis*, en perros, un área que presenta importantes implicaciones para la salud y bienestar animal.

### Recopilación de información

Esta revisión incluyó el análisis de investigaciones clínicas, informes de casos y fuentes científicas relevantes, permitiendo una comprensión más integral de la etiología, la fisiopatología, los factores genéticos y adquiridos, así como de las manifestaciones clínicas de la *disqueratosis* en diferentes razas caninas. A través de esta metodología, se buscó no solo compilar la información existente, sino también identificar áreas de investigación futuras, mediante enfoques diagnósticos y terapéuticos más efectivos:

**1. Diagnóstico:** Se realizó una revisión exhaustiva de las fuentes, que abordan las técnicas diagnósticas actuales, para identificar los trastornos de queratinización en perros. Estas técnicas incluyen la citología cutánea, que permite examinar células y determinar la presencia de inflamación o infecciones; los cultivos microbiológicos, utilizados para detectar infecciones bacterianas o fúngicas que puedan coexistir con el trastorno; y los métodos de diagnóstico molecular, como las pruebas genéticas, que son esenciales para identificar predisposiciones hereditarias y comprender la naturaleza específica de la afección.

**2. Impacto en el Bienestar Animal:** a través del análisis de la literatura relevante se pudo establecer cómo estos trastornos impactan la calidad de vida de los perros afectados, abarcando tanto el sufrimiento físico, como el dolor a causa del prurito y las lesiones cutáneas, al igual que el sufrimiento emocional, debido al malestar y la incomodidad persistente. Además, se subraya la importancia de un diagnóstico y tratamiento oportunos, que son cruciales para minimizar el dolor, evitar complicaciones secundarias y mejorar el bienestar general del animal.

**3. Tratamientos Actuales:** La recopilación de información sobre opciones terapéuticas disponibles incluyó una amplia gama de tratamientos, desde tópicos hasta sistémicos, y enfoques innovadores (Negrete; Vasquez & Ulloque, 2017). Entre las opciones destacan los champús medicados, formulados con ingredientes activos como clorhexidina, miconazol y ácido salicílico, que ayudan a reducir la inflamación y controlar la descamación, siendo especialmente útiles en casos de dermatitis seborreica. También se revisó el uso de antibióticos, para tratar infecciones secundarias, retinoides para mejorar la diferenciación celular de la piel, y terapias biológicas, que modulan la respuesta inmunitaria. Además, se ofrecen recomendaciones prácticas para el manejo de estas condiciones, adaptadas a las necesidades específicas de cada paciente. (Negrete; Vasquez; & Ulloque, 2017).

**4. Avances recientes en el tratamiento de trastornos de queratinización en perros:** Recientes investigaciones han llevado a importantes avances en el tratamiento de trastornos como la dermatitis seborreica y la ictiosis. (Ordoñez Palacios MVZ, 2022). A continuación, se destacan algunos de los desarrollos más recientes:

- Terapias Tópicas Mejoradas: Se ha incrementado el uso de terapias que actúan directamente sobre la piel afectada, proporcionando una acción más localizada y específica. (Ordoñez Palacios MVZ, 2022).
- Champús Medicados: Nuevas formulaciones más eficaces han sido desarrolladas, combinando ingredientes activos como clorhexidina, miconazol y ácido salicílico, que ayudan a reducir la inflamación, controlar

la descamación y mejorar la salud de la piel de los perros con dermatitis seborreica, proporcionando alivio sintomático y mejorando el bienestar general del animal. (Ordoñez Palacios MVZ, 2022).

- Terapias Locales: Se están explorando nuevas formulaciones de medicamentos tópicos, con mayor capacidad de penetración en la piel, lo que incrementa su eficacia y minimiza los efectos secundarios sistémicos. Estas innovaciones son fundamentales para el tratamiento de lesiones localizadas y son particularmente beneficiosas para perros con sensibilidades cutáneas, o aquellos que no toleran bien las terapias sistémicas. (Lloyd & Patel, 2016)

**5. Avances en Tratamientos Sistémicos:** En los últimos años, se han producido importantes avances en los tratamientos sistémicos para los trastornos de queratinización en perros, lo que ha permitido mejorar significativamente la eficacia del manejo de estas afecciones (Mendez, 2018). Estos avances incluyen el uso creciente de retinoides y terapias biológicas, que ofrecen nuevas opciones terapéuticas para tratar estos trastornos complejos y a menudo difíciles de manejar. (Mendez, 2018).

**Retinoides:** El uso de retinoides, derivados de la vitamina A, que modulan la diferenciación celular y la producción de queratina, ha ganado popularidad en el tratamiento de trastornos de queratinización como la ictiosis. Estos medicamentos han demostrado ser prometedores al mejorar la textura y apariencia de la piel, reducir la formación de escamas y regular la queratinización anormal, lo que ofrece una mejoría clínica en muchos perros afectados. (Mendez, 2018).

**Terapias Biológicas:** Las terapias biológicas, que se enfocan en componentes específicos del sistema inmunológico, están emergiendo como una opción viable para el tratamiento de trastornos autoinflamatorios de queratinización. Estas terapias personalizadas actúan sobre moléculas o células específicas implicadas en la respuesta inflamatoria, ofreciendo un enfoque más dirigido y menos generalizado que los tratamientos tradicionales. Esto es especialmente beneficioso en casos donde los perros no responden a los tratamientos convencionales, proporcionando una nueva esperanza para el manejo de enfermedades refractarias. (Mendez, 2018).

En conjunto, estos avances en tratamientos sistémicos, están redefiniendo las posibilidades terapéuticas para los trastornos de queratinización en perros, mejorando tanto la calidad de vida de los animales afectados como los resultados clínicos a largo plazo. (Mendez, 2018).

### **Diagnóstico y Monitoreo Mejorados**

Los avances en técnicas de diagnóstico han revolucionado la capacidad de los veterinarios para identificar con precisión las causas subyacentes de los trastornos de queratinización. Herramientas como la citología cutánea y los cultivos microbiológicos han incrementado significativamente la exactitud en la detección de infecciones, inflamaciones y otras condiciones dermatológicas. (Hensel, Santoro, Favrot, Hill, & Griffin, 2015).

Esto no solo permite la implementación de tratamientos más adecuados y oportunos, sino que también ayuda a evitar intervenciones innecesarias, mejorando así el pronóstico del paciente. Adicionalmente, la incorporación de métodos de diagnóstico molecular, como la PCR y la secuenciación genética, está transformando la práctica veterinaria al facilitar la identificación de trastornos hereditarios. Este enfoque más detallado permite a los veterinarios adoptar estrategias de manejo específicas, personalizando el tratamiento según las características genéticas de cada paciente. De esta manera, se mejora no solo la efectividad del tratamiento, sino también la calidad de vida a largo plazo del animal, al reducir la incidencia de brotes y recurrencias de enfermedades cutáneas. (Hensel, Santoro, Favrot, Hill, & Griffin, 2015).

Finalmente, el monitoreo continuo mediante técnicas avanzadas también desempeña un papel clave en la gestión de estos trastornos. El uso de dispositivos digitales y aplicaciones móviles permite a los dueños de mascotas y veterinarios llevar un registro detallado de los síntomas, la progresión de la enfermedad y la respuesta al tratamiento, lo que asegura un enfoque más proactivo y preventivo en la atención veterinaria. (Negrete; Vasquez & Ulloque, 2017).

### **Enfoque Multidisciplinario**

La atención a los trastornos de queratinización, se está volviendo más multidisciplinaria, integrando dermatólogos veterinarios, nutricionistas y otros

especialistas. Este enfoque colaborativo, permite una evaluación más completa de los factores que contribuyen a la enfermedad y mejora el manejo general del paciente.

## 1. **Búsqueda de literatura:**

- **Bases de datos utilizadas:** Se emplearon bases de datos académicas y científicas reconocidas, como PubMed, Scopus, Web of Science, y Google Scholar.
- **Términos de búsqueda:** Se utilizaron términos en español e inglés, como "trastornos de queratinización", "disqueratosis", "perros", "etiología", "síntomas", "diagnóstico", "tratamiento", "keratinization disorders", "dyskeratosis", "dogs", "etiology", "symptoms", "diagnosis", "treatment".
- **Operadores booleanos:** Se aplicaron operadores booleanos (AND, OR, NOT) para refinar la búsqueda. Por ejemplo, "keratinization disorders AND dogs" o "dyskeratosis OR keratinization AND treatment".
- **Rango de publicación:** Se priorizan artículos publicados en los últimos 10 años para asegurar la relevancia y actualidad de la información.

## 2. **Criterios de inclusión y exclusión:**

- **Inclusión:** Artículos publicados en revistas indexadas con factor de impacto, estudios en inglés y español, investigaciones sobre trastornos de queratinización en perros, artículos publicados en los últimos 10 años. Según los criterios de inclusión previamente definidos, que se enfocaban en seleccionar artículos de revistas indexadas con factor de impacto,
- **Exclusión:** Para asegurar la calidad y relevancia de la evidencia recopilada, se establecieron criterios de exclusión rigurosos. Teniendo en cuenta que este procedimiento garantiza un control de calidad esencial, para validar los hallazgos científicos. Adicionalmente, se eliminaron de la revisión aquellos artículos, que no abordaran de manera directa los trastornos de queratinización en perros. Este criterio fue fundamental, para mantener un enfoque específico en la condición estudiada, evitando incluir libros y estudios que, aunque relacionados, no proporcionaran datos directamente aplicables al contexto de los trastornos de queratinización en esta especie. Con esta estrategia, se garantizó que los resultados

obtenidos fueran pertinentes y útiles para el desarrollo de intervenciones diagnósticas y terapéuticas concretas, en el campo de la dermatología veterinaria.

### **3. Selección de artículos:**

- **Idioma:** Se considerarán artículos en español e inglés.
- **Proceso de Selección de Estudios**

Este proceso de selección de estudios, se llevó a cabo en varias etapas con el fin de asegurar que solo se incluyeran en la revisión, aquellos artículos que cumplieran con los criterios establecidos de calidad y relevancia. En una primera fase, se realizó una evaluación inicial de los títulos y resúmenes de todos los artículos identificados en la búsqueda bibliográfica. Esta revisión preliminar, permitió determinar rápidamente la pertinencia de cada estudio, en relación con el enfoque específico sobre los trastornos de queratinización en perros.

Posteriormente, los artículos que cumplieron con los criterios de inclusión fueron seleccionados, para una revisión más exhaustiva del texto completo. Este análisis detallado permitió verificar, que cada artículo no solo cumplía con los parámetros de inclusión, sino que también aportaba datos relevantes, actualizados y respaldados por evidencia sólida. Asegurando que los estudios incluidos en la revisión, contribuyeran de manera significativa al cuerpo de conocimiento sobre el tema tratado, aumentando la fiabilidad y validez de las conclusiones finales.

### **4. La evaluación de la calidad de los estudios seleccionados.**

Solo se consideraron para su inclusión aquellos artículos, que demostraron una metodología bien fundamentada. Al centrarse en estas fuentes de calidad, se pretende garantizar, que los resultados presentados sean no solo relevantes y actuales, sino también confiables y representativos de las mejores prácticas en la investigación veterinaria contemporánea."

Así mismo, es importante resaltar la relevancia de los hallazgos, para garantizar una mayor fiabilidad en la investigación. Este enfoque de evaluación fortaleció tanto la validez, como la consistencia de las conclusiones de la revisión, proporcionando una base sólida, para su aplicación clínica y el

desarrollo de nuevas estrategias de manejo, para los trastornos de queratinización en perros.

#### **5. Extracción de datos:**

- De los estudios seleccionados, se recopiló información sobre diversos aspectos claves, incluidos los perfiles clínicos, las causas etiológicas, los patrones epidemiológicos, los métodos diagnósticos y las estrategias terapéuticas. Esta recopilación permite un análisis integral, que abarca dimensiones relevantes, para la comprensión y el manejo de los trastornos de queratinización en perros.

#### **6. Análisis y síntesis de los datos:**

- **Análisis cualitativo:** Se realiza un análisis cualitativo de los datos extraídos para identificar patrones, tendencias y conclusiones relevantes.
- **Comparación de estudios:** Se compararon los hallazgos de diferentes estudios, con el fin de identificar consistencias y discrepancias en la literatura existente.

#### **7. Redacción de la revisión:**

- **Estructura de la revisión:** La revisión bibliográfica, se redactó siguiendo una estructura lógica, que incluyó Contenido, Resumen, Introducción, Planteamiento del Problema, Objetivo general, Objetivos específicos, Justificación, Marco teórico, Metodología, Conclusiones y Recomendaciones.
- **Citas y referencias:** Se citaron los estudios de los que se ha extraído información, utilizando un estilo de referencia estándar APA.

#### **8. Investigación Continua**

La investigación sobre los mecanismos patológicos subyacentes, a los trastornos de *queratinización o disqueratosis*, debe seguir siendo activa. Ya que se

siguen realizando estudios, para comprender mejor la genética de estas condiciones y su relación con enfermedades sistémicas, lo que abre nuevas vías para el tratamiento y la prevención.

La revisión finaliza con una síntesis de las conclusiones claves y recomendaciones prácticas para profesionales veterinarios y dueños de mascotas. Cabe destacar que esta revisión de la literatura, sobre los trastornos de la Queratinización en perros”, proporciona un aporte para mejorar el diagnóstico y tratamiento de estas afecciones.

## **Conclusiones y Recomendaciones**

En conclusión, los trastornos de *queratinización o disqueratosis* en perros, es un término amplio que engloba una diversidad de trastornos cutáneos caracterizados por una queratinización anormal de las células epidérmicas. Estos desórdenes pueden variar en gravedad y manifestación clínica, lo que subraya la importancia de una comprensión detallada de los mecanismos fisiopatológicos que los subyacen (enfermedad, patología o alteración, que se padece en una zona determinada del organismo, que suele estar identificada y que puede originar un mayor riesgo ante otras enfermedades o patologías). A través de un conocimiento más profundo de estos procesos, junto con el desarrollo de enfoques terapéuticos más específicos y eficaces, es posible optimizar el manejo clínico de los perros afectados y mejorar significativamente sus resultados a largo plazo.

Esta revisión bibliográfica proporciona una visión integral de los trastornos de queratinización en perros, abordando tanto los aspectos clínicos como los avances en investigación relacionados con el diagnóstico y tratamiento. Al presentar un análisis actualizado de los mecanismos involucrados, se busca no solo contribuir al conocimiento existente en el ámbito veterinario, sino también impulsar el desarrollo de mejores prácticas, que puedan aumentar el bienestar general de los animales afectados por estas complejas afecciones dermatológicas.

Un aspecto clave que surge de esta revisión, es la relevancia del microbioma cutáneo: (El microbioma cutáneo está formado por las bacterias, virus y hongos que habitan en la piel, entre otras funciones, sirve de barrera contra la infección, neutralizando los *microbios patógenos* y estimulando el sistema inmune de la piel en la salud de la piel canina). En otras palabras, es un conjunto de microorganismos que

desempeña un papel fundamental, en la protección de la barrera cutánea contra patógenos externos y en la regulación de los procesos de *queratinización*. Un microbioma equilibrado, contribuye a mantener una barrera cutánea saludable, mientras que una disbiosis, o alteración en la composición microbiana de la piel, puede predisponer o exacerbar trastornos de queratinización, tales como la *hiperqueratosis* y la *queratoseborrea* (Patiño & Morales, 2014).

Los perros que presentan *disbiosis cutánea* muestran una mayor prevalencia de bacterias patógenas, como *Staphylococcus pseudintermedius*, y hongos como *Malassezia pachydermatis*. Estos microorganismos no solo son responsables de infecciones secundarias, sino que también pueden desencadenar respuestas inflamatorias que agravan los trastornos de queratinización. Esto sugiere que el microbioma cutáneo, no actúa únicamente como una barrera física pasiva, sino que también juega un papel crucial en la modulación de las respuestas inmunitarias locales, influyendo directamente en la homeostasis de la piel y en la severidad de los trastornos cutáneos (Patiño & Morales, 2014).

El control y restablecimiento del equilibrio del microbioma cutáneo se presenta, por lo tanto, como una estrategia prometedora en la prevención y tratamiento de estos trastornos. Incorporar enfoques que incluyan el manejo del microbioma, ya sea mediante probióticos tópicos o dietéticos, podría abrir nuevas vías terapéuticas para mejorar la salud dérmica de los perros afectados por *queratinización* o *disqueratosis* y otras afecciones relacionadas con la queratinización.

Por consiguiente, este estudio resalta la necesidad de una perspectiva integral que contemple no solo los tratamientos farmacológicos tradicionales, sino también enfoques que consideren la importancia del microbioma cutáneo y su impacto en la salud de la piel. De esta manera, se puede avanzar hacia un manejo más efectivo y holístico de los trastornos de queratinización en perros, con el objetivo de mejorar la calidad de vida de los animales afectados y contribuir al bienestar general en la práctica veterinaria.

## **Recomendaciones**

### **1. Promover la Educación Veterinaria sobre *queratinización* o *disqueratosis***

Se sugiere que los veterinarios y personal especializado en dermatología animal, reciban formación continua sobre las manifestaciones clínicas y diagnóstico de la *queratinización o disqueratosis* en perros. Esto garantizará una detección temprana y precisa, mejorando el manejo clínico de la enfermedad.

El diagnóstico temprano es crucial, para gestionar adecuadamente los casos de *queratinización o disqueratosis* y evitar complicaciones secundarias, como infecciones cutáneas o empeoramiento de las lesiones.

## **2. Fomentar el Diagnóstico Temprano**

Se recomienda el uso de técnicas diagnósticas avanzadas como la biopsia cutánea y la citología para identificar casos de *queratinización o disqueratosis* en estadios iniciales. Dado que la *queratinización o disqueratosis*, puede ser confundida con otras patologías cutáneas, un diagnóstico temprano y certero permitirá un tratamiento más eficaz y mejorará la calidad de vida del animal.

## **3. Adoptar un Enfoque Multimodal de Tratamiento**

Se aconseja implementar terapias integrales, que incluyan medicamentos tópicos y sistémicos, junto con cambios en la dieta y cuidados específicos de la piel.

La combinación de tratamientos, aumenta la probabilidad de controlar los síntomas de la queratinización o disqueratosis y prevenir recaídas. Incluir suplementos nutricionales que favorezcan la regeneración cutánea también es beneficioso.

## **4. Investigar Factores Genéticos y Ambientales**

Se recomienda llevar a cabo estudios adicionales, sobre la predisposición genética de ciertas razas caninas a desarrollar *queratinización o disqueratosis*, así como el impacto de factores ambientales en la aparición de la enfermedad.

Comprender los factores que predisponen a la *queratinización o disqueratosis*, permitirá el desarrollo de programas de prevención más eficaces, así como la posibilidad de implementar estrategias de cría selectiva en razas predispuestas.

## 5. Fortalecer el Seguimiento Post-Tratamiento

Se aconseja que los veterinarios implementen un sistema de seguimiento riguroso, con el fin de monitorear el progreso del tratamiento y detectar cualquier signo de recaída.

Un seguimiento continuo, permite ajustar los tratamientos según la respuesta del paciente y abordar cualquier complicación secundaria, como infecciones u otros problemas dermatológicos.

## 6. Concientizar a los Propietarios sobre los Cuidados Dérmicos

Se recomienda crear materiales informativos, dirigidos a los propietarios de perros, sobre la importancia de los cuidados dérmicos y los signos tempranos de la *queratinización o disqueratosis*.

Es importante tener en cuenta, que los dueños juegan un papel clave en la detección temprana de cambios cutáneos y en la administración de cuidados diarios, que previenen el empeoramiento de la condición. Estas recomendaciones buscan mejorar la comprensión, diagnóstico y tratamiento de la *queratinización o disqueratosis* en perros, tanto por parte de los veterinarios como de los dueños.

## Bibliografía

Ahn, K., Jeong, S., & Chun, J. (2019). "The role of intercellular adhesion molecule-1 in canine atopic dermatitis." . *Veterinary Dermatology*, 14(6), 307-315.

- Barbosa, & Villalobos, F. &. (2024). Dermatitis alérgica en caninos. Estudio clínico dermatológico en 54 perros realizado en la Policlínica veterinaria de la Universidad del Zulia. *Revista científica*.
- Castellanos, Rodriguez, & Iregui. (2014). Estructura histológica normal de la piel del perro. *Revista de Medicina Veterinaria*.  
<https://dialnet.unirioja.es/servlet/articulo?codigo=4943892>
- Cheng, R., Li, Z., Wang, Y., & Li, X. (2017). Involvement of canonical Wnt/ $\beta$ -catenin signaling in the carcinogenesis of dapsone-induced keratosis. *Molecular Medicine Reports*, 12(1), 117-122.
- Chermette, R., Ferreiro, L., & Guillot, J. (2016). Dermatophytoses in Animals. *Mycopathologia*, 166(5-6), 385-405. DOI: 10.1007/s11046-008-9102-7.  
<https://vidaconmascotas.com/dermatomicosis-en-perros-causa-sintomas-y-tratamiento/>
- Chervet, L., Galichet, A., & Klotz, F. (s.f.). Quantification of canine epidermal turnover (keratinocyte migration) using Ki67 immunostaining. *Veterinary Dermatology*, 22(2), 146-151.
- Córdoba, V., Acero, P., Ángel, E., Fonseca, L., & Ferrer, X. R. (2016). Canine tools for diagnosis in veterinary practice in Colombia. *Revista MVZ Córdoba*, vol. 20.  
<https://www.redalyc.org/pdf/693/69341382016.pdf>
- DeBoer, D. (2014). Ciclosporin in canine dermatology: A decade of comfort. *Veterinary Record*, 174 SUPPL.2. <http://doi.org/10.1136/vr.g2152>
- Eichenseer, M., Johansen, C., & Mueller, R. (2015). Efficacy of dimetinden and hydroxyzine/chlorpheniramine in atopic dogs: A randomised, controlled, doubleblinded trial. *Veterinary Record*, 173(17). <http://doi.org/10.1136/vr.101907>
- Favrot, C., Linek, M., Mueller, R., & Zwickl, L. (2018). Canine atopic dermatitis: detailed guidelines for diagnosis and therapy. *BMC Veterinary Research*, 6, 73.
- Fernandez, J. &. (2015). Citología cutánea veterinaria. *Revista AVEPA*.  
<https://ddd.uab.cat/pub/clivetpeqani/11307064v23n2/>
- Gonzalez, D. M. (2018). Patologías dermatológicas de origen nutricional en los pequeños animales. *Revista CES Medicina Veterinaria y Zootecnia*. Vol 11 (2): 82-102.
- González, D. M. (2019). Dermatological diseases of nutritional origin in pets: a review. *CES Medicina Veterinaria y Zootecnia*, 11 (2), 82-102.  
[http://www.scielo.org.co/scielo.php?script=sci\\_arttext&pid=S1900-96072016000200008](http://www.scielo.org.co/scielo.php?script=sci_arttext&pid=S1900-96072016000200008)
- Hensel, P., Santoro, D., Favrot, C., Hill, P., & Griffin, C. (2015). Canine atopic dermatitis: Detailed guidelines for diagnosis and allergen identification. *Veterinary research*.
- Hill, P. (2016). Clinical and Histopathological Features of Canine Atopic Dermatitis. (A. EDITORIAL, Ed.) *Veterinary Dermatology*, 11-15.  
<https://www.casadellibro.com.co/libro-la-piel-y-el-pelo-del-perro/9788420008844/758878>
- Hillary, J. R. (2020). *MANUAL DE DERMATOLOGÍA CANINA Y FELINA*. (BSAVA, Ed.)  
[https://edicionesedra.com/es/dermatologia/2597-1101-bsava-manual-de-dermatologia-canina-y-felina-4-ed.html#/1-formatos\\_disponibles-impreso](https://edicionesedra.com/es/dermatologia/2597-1101-bsava-manual-de-dermatologia-canina-y-felina-4-ed.html#/1-formatos_disponibles-impreso)
- Jackson, H., & Marsella, R. (2019). Mucocutaneous dyskeratosis in cavalier King Charles spaniels. (G. A. S.L., Ed.) *Journal of the American Veterinary Medical Association*, 200(5), 665-667.  
[https://books.google.com.co/books?id=di2oEAAAQBAJ&newbks=1&newbks\\_redir=0](https://books.google.com.co/books?id=di2oEAAAQBAJ&newbks=1&newbks_redir=0)

- &dq=etiologia+de+Dermatitis+seborreica+secundaria+en+perros&source=gbs\_navlinks\_s
- Lloyd, D., & Patel, A. (2016). Estructuras y funciones de la piel. *Lexus*, 1-13.
- Mendez, M. V. (2018). Queratosis seborreica. *Revista Médica Herediana*.  
<https://www.redalyc.org/revista.oa?id=3380>
- Miller, W., Griffin, C., & Campbell, K. (2016). Mucocutaneous dyskeratosis. *Muller & Kirk's Small Animal Dermatology (7th ed., pp. 1093-1096)*. St. Louis, MO: Elsevier.
- Mueller & Olivry. (2020). Seborrea in dogs. A review of the literature veterinary dermatology. *Revista Clínica Veterinaria Pequeños animales*.
- Mueller, R., Olivry, T., & Prélaud, P. (2019). Update on canine atopic dermatitis: Treatment options and prevention. *Veterinary Dermatology*, 21(4), 373-384.
- Murcia, M. E., Camacho, C. A., Salcedo, S. h., & Vaquiro, R. H. (2018). Toxic Epidermal Necrolysis in dogs. A case report. *Revista de Salud Animal, Vol. 40, No. 2,*, 23-34.
- Nakagawa, H., Narita, T., & Etoh, T. (2018). Involvement of interleukin-31 in canine pruritus. *Veterinary Dermatology*, 23(4), 361-e67.
- Negrete; Vasquez & Ulloque. (2017). Síndrome seborreico seco de origen secundario en caninos. *REDVET. revista electronica de Veterinaria , vol 18 Num,*.
- Negrete; Vasquez; & Ulloque. (2017). Síndrome seborreico seco de origen secundario en caninos. (v. 1. REDVET. Revista Electrónica de Veterinaria, Ed.) *REDVET revista electronica veterinaria*. <https://www.redalyc.org/pdf/636/63654640051.pdf>
- Olivry, T., & Bizikova, P. (2013). Inflammatory skin diseases of dogs. *Veterinary Dermatology*, 24(3), 282-e68. DOI: 10.1111/vde.12029. Obtenido de [https://books.google.com.co/books?id=GCKvlaAT1WYC&newbks=1&newbks\\_redir=0&dq=etiologia+de+Dermatitis+seborreica+primaria+o+idiop%C3%A1tica+en+perros&source=gbs\\_navlinks\\_s](https://books.google.com.co/books?id=GCKvlaAT1WYC&newbks=1&newbks_redir=0&dq=etiologia+de+Dermatitis+seborreica+primaria+o+idiop%C3%A1tica+en+perros&source=gbs_navlinks_s)
- Ordoñez Palacios MVZ, A. R. (2022). Ictiosis canina, más allá de una simple descamación. *Ces. Med. Vet. Zootec., Medellín , v. 16, n. 2, p. 103-112,*.  
[http://www.scielo.org.co/scielo.php?script=sci\\_arttext&pid=S1900-9607202100020010](http://www.scielo.org.co/scielo.php?script=sci_arttext&pid=S1900-9607202100020010)
- Patiño & Morales. (2014). Microbiota de la piel: el ecosistema cutáneo. *Revista Socolderma*
- Rios & Yuil. (2011). Correlación clínico-histopatológica de las biopsias de piel, servicio de dermatología, complejo. *Revista Asociacion Colombiana Dermatol.*
- Rios, Baquero, Ortiz, & Rodriguez, A. &. (2015). Staphylococcus multirresistentes a los antibióticos y su importancia en medicina veterinaria. *Revista oficial de AVEPA*.
- Ruiz; Zaragoza; Duque & Barrera. (2014). Aalteraciones del perfil lipido pasmatico en perros. *Revista Científica, FCV-LUZ / Vol. XXIV, Nº 6, 502 - 508*.
- Scott, D., Jr, M., & Griffin, C. (2016). "Mucocutaneous dyskeratosis in the dog. *Veterinary Dermatology*, 12(4), 197-202.
- Sieben, C., Machuca, M., Broglia, G., & Massone, A. (2020). *Actualización en dermatosis autoinmunes en caninos*. (3. 1.-1. Revista de Investigaciones Veterinarias del Perú, Ed.) <https://dx.doi.org/10.15381/rivep.v30i1.15778>
- Vázquez, F. A., Mencho, P. J., Guerra, L. Y., & Valle, P. Y. (2018). Principales dermatopatías de los perros, su presentación por razas y grupos. (U. D. AMBIENTALES, Ed.) *Revista Electrónica de Veterinaria, VII(9), 1-9*.  
<https://www.redalyc.org/comocitar.oa?id=63612675015>
- Wagner, Geh, Hubert, Winter, & Weber, &. (2017). . *Preliminary evaluation of cytosine-phosphate-guanine oligodeoxynucleotides bound to gelatine nanoparticles as*

*immunotherapy for canine atopic dermatitis*. <http://doi.org/10.1136/vr.104230>.  
<http://doi.org/10.1136/vr.104230>