

PROTOCOLO DE FÉRULAS Y VENDAJES EN PACIENTES FELINOS

PROYECTO DE GRADO

DAREAN ESTEBAN MONTAÑA CHARRY

ID 19018

FUNDACIÓN UNIVERSITARIA AGRARIA DE COLOMBIA

FACULTAD DE CIENCIAS AGRARIAS

MEDICINA VETERINARIA

BOGOTÁ.D.C.

2024

Tabla de contenido	
Lista de Figuras .....	4
Resumen .....	8
Abstract.....	8
Introducción.....	9
Objetivos.....	11
General.....	11
Específicos .....	11
Marco de referencia .....	11
Marco Histórico .....	11
Anatomía.....	13
Heridas .....	15
Clasificación de Heridas .....	15
<input type="checkbox"/> Limpias: .....	15
<input type="checkbox"/> Limpias – contaminadas: .....	15
<input type="checkbox"/> Contaminadas .....	15
<input type="checkbox"/> Sucias – infectadas.....	15
<input type="checkbox"/> Heridas simples .....	16
<input type="checkbox"/> Heridas complejas.....	16
<input type="checkbox"/> Heridas por contusión.....	16
<input type="checkbox"/> Heridas cortantes .....	16
<input type="checkbox"/> Heridas punzantes.....	16
<input type="checkbox"/> Heridas inciso-punzantes.....	17
<input type="checkbox"/> Heridas lacerantes.....	17
<input type="checkbox"/> Heridas por mordedura .....	17
<input type="checkbox"/> Heridas abrasivas.....	17
<input type="checkbox"/> Heridas netas.....	17
<input type="checkbox"/> Heridas en bisel .....	18
<input type="checkbox"/> Heridas con pérdida de tejido o sustancia .....	18
<input type="checkbox"/> Heridas con colgajo .....	18
<input type="checkbox"/> Heridas con mutilación.....	18

<input type="checkbox"/> Heridas complejas.....	18
Otohematoma.....	18
Exploración ortopédica.....	19
Luxaciones.....	22
Sujeción de fracturas.....	24
Tipos de fracturas:.....	24
Estas fracturas son descritas como: .....	26
Fractura en cuña .....	26
Fractura abierta: .....	28
Férulas.....	30
Consistencia de las Férulas .....	30
Tipos de Férulas .....	30
Férula de Mason: .....	31
Férula de spica: .....	31
Férula de miembro torácico y pélvico .....	33
Vendajes.....	34
Capas de vendajes.....	35
<input type="checkbox"/> Capa primaria o de contacto .....	35
<input type="checkbox"/> Capa secundaria.....	36
<input type="checkbox"/> Tercera capa.....	36
Vendaje Robert Jones .....	37
Vendaje de Ehmer.....	39
Vendaje de velpeau:.....	42
Vendaje torácico, abdominal circunferencial .....	46
Vendaje de cabeza y oreja.....	47
Casos Clínicos .....	49
PI:.....	49
Greta.....	54
Naranja.....	57
Bruce.....	61
Blues .....	63
Análisis.....	66

Discusión de Actividades.....	66
Conclusiones.....	71
Recomendaciones .....	72
Lista De Referencias.....	73

### **Lista de Figuras**

Figura 1. Fractura transversa.....	27
Figura 2. Fractura conminuta .....	29
Figura 3. Fractura cerrada.....	30
Figura 4. Fractura abierta.....	31
Figura 5. Lesión grado 1 producido en tejido blando posterior a una fractura.....	32
Figura 6. Lesión grado 2 producido en tejido blando posterior a una fractura.....	32
Figura 7. Lesión grado 3 producido en tejido blando posterior a una fractura.....	33
Figura 8. Capas de un vendaje.....	41
Figura 9. Capas de un vendaje 2.....	41
Figura 10. Esquema de aplicación de vendaje de robert jones.....	43
Figura 11. Esquema de aplicación de vendaje de robert jones 2.....	44
Figura 12. Capa acolchada para protección de los tarsos en la aplicación de cabestrillo de Ehmer.....	45
Figura 13. Inicio de aplicación de estribo con cinta porosa para fijación del vendaje.....	46
Figura 14. Aplicación del estribo flexionando el miembro afectado para aplicación de vendaje.....	46
Figura 15. Aplicación de venda de tela para estabilizar el miembro en flexión.....	47

Figura 16. Aplicación de material acolchado en puntos de presión donde se apoyará el cabestrillo de velpeau.....	49
Figura 17. Inicio de vendaje para posicionamiento del miembro en flexión.....	50
Figura 18. Aplicación de la segunda capa del vendaje sobre el lomo del paciente.....	50
Figura 19. Refuerzo de cabestrillo usando venda elástica.....	51
Figura 20. Proceso de aplicación del vendaje de cabeza y oreja como terapéutica postquirúrgica en el tratamiento de otopneumotoma.....	52
Figura 21. A. radiografía dorso palmar en paciente felino con fractura en miembro anterior izquierdo.....	53
Figura 22. B. Radiografía medio – lateral de miembro anterior izquierdo con evidencia de fractura en humero. C. Radiografía medio – lateral de miembro anterior derecho, sin alteraciones.....	54
Figura 23. Radiografía dorso – palmar con incongruencia en la silueta de la articulación umero – radio – cubital.....	54
Figura 24. Radiografía dorso – palmar con incongruencia en la silueta de la articulación umero – radio – cubital.....	55
Figura 25. A. Radiografía dorso - palmar con placa de titanio posterior a proceso quirúrgico.....	56
Figura 26. B. Radiografía medio – lateral con placa de titanio disminuyendo fractura en codo.....	56
Figura 27. Lesión séptica en miembro anterior izquierdo durante proceso de debridación y limpieza.....	57

Figura 28. Evolución de tejido afectado durante el tratamiento de nitrofurazona conjugado con azúcar.....	57
Figura 29. Evolución de miembro anterior izquierdo, luego de dos semanas de tratamiento.....	58
Figura 30. Evolución de herida 1 año después con tratamiento en casa.....	58
Figura 31. Placa radiográfica latero – lateral de emergencia para evaluar presentación de líquido o aire libre en tórax.....	59
Figura 32. Placa radiográfica latero – lateral de abdomen tomada de emergencia para evaluación de presencia de líquido o aire libre.....	59
Figura 33. Placa radiográfica dorso – palmar, con presencia de fractura en codo.....	60
Figura 34. Placa radiográfica medio – lateral de miembro anterior derecho con presencia de fractura en la articulación del codo.....	60
Figura 35. Radiografía dorso – palmar, fractura no consolidada.....	61
Figura 36. Lesión post quirúrgica posterior a amputación de miembro afectado.....	61
Figura 37. Lesión post quirúrgica 5 días después del proceso de amputación.....	62
Figura 38. Lesión edematosa en cara interna de pabellón auricular .....	63
Figura 39. Lesión post quirúrgica, drenaje y corrección de otohematoma .....	64
Figura 40. Evaluación morfológica de cadera en placa radiográfica latero – lateral.....	64
Figura 41. Placa radiográfica medio – lateral de miembro posterior derecho.....	65
Figura 42. Evaluación morfológica de las articulaciones coxofemorales .....	65

Figura 43. Diagnostico.....	69
Figura 44. Naturaleza.....	70
Figura 45. Tipo de vendaje.....	70
Figura 46. Viabilidad de un vendaje como único tratamiento .....	71

**Resumen**

El siguiente proyecto se basa en la terapéutica de lesiones de tejido blando, en la primera intervención y cuidado de lesiones osteoarticulares con el uso de férulas y vendajes, con el fin de estudiar, evaluar y catalogar las diferentes técnicas las cuales fueron empleadas en la clínica veterinaria Feline Doctor durante 6 meses de estudio, y así implementar un protocolo que permita identificar la técnica más conveniente para apoyar el tratamiento de dichas patologías.

**Abstract**

The following project is based on the therapy of soft tissue injuries, in the first intervention and care of osteoarticular injuries with the use of splints and bandages, in order to study, evaluate and catalog the different techniques which were used in the Feline Doctor veterinary clinic during 6 months of study, and thus implement a protocol that allows identifying the most convenient technique to support the treatment of said pathologies.

## **Introducción**

La traumatología y ortopedia veterinaria ha avanzado significativamente en los últimos años, incorporando nuevas técnicas y materiales para el tratamiento de fracturas óseas, heridas y patologías osteoarticulares. Esta especialidad se enfoca en solucionar las patologías del aparato locomotor, incluyendo:

**Fracturas de huesos largos:** como el húmero, radio, cúbito, fémur, tibia y peroné.

**Lesiones ortopédicas:** como la ruptura del ligamento cruzado craneal, displasia de cadera y codo, y osteocondritis.

**Lesiones degenerativas:** causadas por enfermedades como la osteoartrosis.

Correcciones de deformidades angulares: tanto congénitas como adquiridas.

**Manejo de heridas:** para el tratamiento y prevención de lesiones de tejido blando.

El objetivo de esta rama es mejorar la calidad de vida y el bienestar del paciente y su familia, abordando una amplia gama de afecciones (Selva A, 2021)

Las técnicas de mínima invasión se han incorporado a los métodos de diagnóstico y tratamientos convencionales, por ser menos invasivas y más precisas, y sus múltiples ventajas han animado a muchos especialistas a incorporar estas técnicas en lugar de realizar técnicas quirúrgicas. Además de ofrecer beneficios como menor dolor, menor tiempo de recuperación, menos estrés posoperatorio, mínima pérdida sanguínea, entre otros, así mismo permite un retorno más rápido a las actividades normales y unos mejores resultados (Selva A, 2021).

Una herida es una interrupción de la continuidad del tejido sano. La etiología de la herida frecuentemente determina la extensión del daño. Las heridas se clasifican en abiertas y cerradas. Las heridas cerradas se producen por contusiones o injurias aplastantes, en este tipo de herida la piel está aparentemente intacta, pero las lesiones de los tejidos más

profundos pueden ser severas debido a la energía cinética disipada durante el trauma y el daño producido en la circulación. Mientras que en las heridas abiertas se clasifican de acuerdo con el mecanismo desencadenante en: avulsiones, laceraciones, incisiones y punciones (Cruz J., 2008).

El término coaptación externa se denomina a la acción de aplicar compresión de manera constante sobre una zona específica en el cuerpo, esto con el fin de disminuir la inflamación, ofrecer estabilidad a la articulación, manejo de dolor, regulación de la circulación sanguínea y linfática y la protección de heridas ante agentes externos. Para este término se incluye una serie de técnicas las cuales son muy utilizadas en traumatología y ortopedia veterinaria, con las cuales se le puede dar diferentes manejos a las diferentes patologías que se pueden llegar a presentar a nivel musculo esquelético como lo son las férulas y los vendajes.

La aplicación de férulas y vendajes es una práctica muy común en la medicina de pequeñas especies. El médico veterinario se tiene que enfrentar a una gran variedad de heridas, respecto a su ubicación, el tipo de trauma, el tipo de actividad del paciente y su disponibilidad para tolerar la permanencia del vendaje o férula.

Es cierto que la medicina veterinaria cuenta cada día con más herramientas para salvar la vida de sus pacientes, de hecho, la morbilidad y mortalidad de la mayoría de las enfermedades han disminuido considerablemente gracias a estas. A pesar de esto, los traumatismos y sus efectos secundarios van en aumento, por esto es importante detenerse a analizar la situación, clasificar las probables etiologías del trauma, reconocer los factores que las provocan y determinar los tratamientos más apropiados.

Una gran parte de la eficiencia de los vendajes y las férulas depende de la habilidad y arte que posea el médico veterinario para inmovilizar la lesión del paciente, con el uso de

su creatividad, conocimiento del tipo de herida, sus conocimientos de anatomía y fisiología junto con el manejo del paciente dependiendo de su comportamiento y tipo de actividad, se podrá lograr una inmovilización correcta la cual permita estabilizar la fractura y por ende el vendaje cumpla su fin.

## **Objetivos**

### **General**

Protocolizar diferentes técnicas de férulas y vendajes para apoyar el tratamiento de patologías osteomusculares y heridas que presentaron los diferentes pacientes felinos que acudieron a la clínica veterinaria Feline Doctor

### **Específicos**

Clasificar las diferentes lesiones musculo articulares y heridas que sufrieron los pacientes felinos que consultaron en la clínica Feline Doctor.

Implementar diferentes técnicas para la inmovilización de las lesiones musculo articulares y heridas que se abordaron en la clínica

Complementar terapéuticas instauradas en el tratamiento de lesiones musculo articulares y heridas de pacientes felinos que necesitaron corrección quirúrgica.

## **Marco de referencia**

### **Marco Histórico**

Los animales han estado presentes durante todo el tiempo de la evolución del humano, desde haber sido presa o depredador en la época de las cavernas, hasta ser una compañía en la casa o trabajo. Reportes de información sobre veterinaria se remontan sobre el siglo XIX donde se habla sobre manejo y diagnóstico de enfermedades en equinos al ser un animal de trabajo que represento un gran apoyo en aquella época para las personas.

En el antiguo Egipto se veneraba a un excelente terapeuta que existió en estos tiempos llamado Imhotep, al cual se le adjudican tres papiros que trataban sobre medicina que resaltaron mucho sobre la civilización egipcia (Akemi Söns, 2013).

En los tiempos en que ocurrían los hechos relatados, la vida era muy corta, estando el hombre sometido a bastantes peligros, de modo que las personas con malformaciones congénitas no sobrevivían mucho, las enfermedades metabólicas no llegaban a ser crónicas, las oncológicas no alcanzaban a manifestarse y tampoco persistían las hormonales (Walter Ledermann, 2016). Enfrentando a guerras continuas, el hombre moría mayormente por traumatismos, siendo con mucha probabilidad la segunda causa las epidemias, en paralelo con las hambrunas y los desastres naturales. El más antiguo de estos papiros, es el papiro de Ramesseum, que podría fecharse en 1800 a. C., llamado así por haberse encontrado en un templo consagrado al faraón Ramsés II, una mezcla heterogénea de recetas médicas y de recetas mágicas, mayormente para el manejo de los miembros rígidos, pero también indicaciones de cómo separar al niño de la madre durante el parto y cómo pronosticar un embarazo y deducir el sexo del feto de acuerdo con los senos, ojos y facciones de la madre (Walter Ledermann, 2016).

El papiro de Kanhoun, otro papiro adjudicado a Imhotep, el cual abarca una temática bastante amplia, desde aritmética, hasta información sobre medicina veterinaria, aunque mayormente tiene mayor profundidad en ginecología y obstetricia humana, el otro es el papiro de Turín, el cual habla sobre manejo medico de los ojos, y otros párrafos, los cuales hablan sobre la picadura de serpientes (Walter Ledermann, 2016).

Continuando la línea de tiempo en la época de Hipócrates, en Grecia, la gente poseía dominio sobre el tratamiento de fracturas y luxaciones al poseer conocimiento de la

anatomía y fisiología de las articulaciones con el que podrían asegurar un tiempo estimado de cura (Barba A. y Donato L., 2005).

En el año 1000 a.C en India, había un tratado medico de Adjur – Veda, en el cual se describía toda su metodología médica y quirúrgica sobre el tratamiento de luxaciones y fracturas con el uso de férulas a base de troncos de bambú, además se menciona que usaban el sonido de las crepitaciones de las fracturas como signo para diagnosticar dichas lesiones (Akemi Söns, 2013).

En el siglo XIV las culturas aztecas y mayas, tenían grandes avances en cuanto al tratamiento de fracturas, a través del uso de tablas y raíces para la inmovilización de los miembros afectados durante 20 días, si en este tiempo la inmovilización no surtía efecto, rasaban el hueso y lo unían usando una rama de pino y resina. Luego la ortopedia humana fue evolucionando hasta la fabricación de cabestrillos, férulas mecánicas, hasta férulas con amortiguación de aire (Akemi Söns, 2013).

En 1817 se describe la primera enfermedad locomotora en perros, artículo en el cual se habla sobre la reducción y estabilización externa de patologías como luxaciones articulares y fracturas, sin embargo, durante este tiempo no se tuvieron avances en procedimientos quirúrgicos con el manejo de estas patologías ya que aún no se poseía avances en fármacos seguros para anestesiarse a los pacientes (Barba A. y Donato L., 2005).

### **Anatomía**

El esqueleto de los felinos se divide en esqueleto axial y apendicular, el esqueleto axial, el cual está compuesto por el cráneo, las vértebras cervicales, las vértebras torácicas, la caja torácica (costillas y esternón), vértebras lumbares, sacro, pelvis (ilion, isquion y pubis) y las vértebras coccígeas o caudales. El esqueleto apendicular, comprendido por los miembros torácico y pelviano, donde el miembro torácico está conformado por la escápula,

húmero, radio, una o cúbito, carpos, metacarpos y falanges, y el miembro pelviano el cual se conforma por el fémur, tibia, peroné, tarsos, metatarsos y falanges. Las articulaciones, las cuales suelen ser más susceptibles a rupturas o traumas en general, son, en el miembro torácico, la articulación escapulohumeral, articulación humero cubital, la articulación del carpo y las articulaciones metacarpofalángicas, y en el miembro pelviano la articulación coxofemoral, articulación fémoro tibial, articulación fémoro rotuliana, articulación fibulotarsial y las articulaciones metatarsofalángicas. En cuanto a la parte de miología, los miembros se componen de la siguiente manera: los miembros torácicos de la fascia antebraquial, músculo homotransverso, músculo infraespinoso, músculo supraespinoso, músculo deltoides, cabeza accesoria del tríceps braquial, músculo bíceps braquial, músculo bíceps, músculo cleidobraquial, músculo braquioradial, músculo extensor radial del carpo, músculo extensor cubital del carpo, músculo supinador, músculo extensor digital común, músculo flexor carpoulnar, músculo extensor digital lateral, músculo flexor digital profundo y músculo abductor largo del primer dedo. Los miembros pelvianos se componen de la fascia glútea, la fascia femoral lateral, la fascia crural, tensor de la fascia lata, músculo glúteo medio, músculo glúteo superficial, músculo femoral caudal, gemelo superior, músculo coccígeo, músculo obturador interno, gemelo inferior, músculo bíceps femoral, músculo semitendinoso, músculo semimembranoso, músculo aductor femoral, músculo plantar, músculo tibial craneal, músculo extensor largo de los dedos, músculo extensor digital largo, músculo fibular largo, músculo soleo, músculo peroneo largo, cabeza lateral del gastrocnemio y músculo peroneo corto ( Done, S. H, et, al, 2010) y (Cano, F., et al, 2022)

## **Heridas**

Una herida es una interrupción de la integridad anatómica, fisiológica y funcional del tegumento, piel y mucosas. Es una pérdida de la continuidad de los tejidos blandos, el agente etiológico de estas lesiones es de efecto mecánico, donde se evidencia dolor, hemorragia, separación de bordes anatómicos, e inflamación. La gravedad de las heridas varía según la extensión, profundidad, y los órganos que se encuentren afectados, zona la cual se evidencia la lesión, grado de limpieza, y si en esta lesión se encuentra o no cuerpos extraños (Cuña K., 2017) y (Francia, A., et al., 2012)

## **Clasificación de Heridas**

### **Contaminación de heridas:**

- **Limpias:** Son heridas que se presentan en poco tiempo, con un rango menor de seis horas, no se evidencia infección, tampoco inflamación, en esta clasificación se encuentran las heridas que se producen en cirugía y las cuales se cierran por primera intención (Cuña K, 2017).
- **Limpias – contaminadas:** Estas heridas son clasificadas de tal manera que al tener contacto con microbiota normal adyacente, en esta clasificación podemos encontrar heridas presentadas en tracto gastrointestinal, respiratorio y genitourinario (Cuña K, 2017).
- **Contaminadas:** Son heridas las cuales se encuentran infectadas, con evidencia de inflamación sin presencia de secreción purulenta, las cuales se han presentado en un tiempo mayor a seis horas (Cuña K, 2017).
- **Sucias – infectadas:** En estas heridas las colonias bacterianas superan los 10<sup>5</sup> microorganismos por cada gramo de tejido, por lo cual se considera infectada y no

contaminada, estas heridas tienen comprometidas la cicatrización por la presencia de la infección (Cuña K, 2017).

### **Complejidad de las heridas:**

- **Heridas simples:** Este tipo de herida no presenta mayor profundidad en el tejido afectado, se compromete piel y musculo (Cuña K, 2017).
- **Heridas complejas:** Este tipo de heridas suelen ser profundas además de comprometer la piel y el musculo, se pueden encontrar afectados, tendones, nervios vasos sanguíneos, órganos. Se presentan de manera perforantes o penetrantes, en algunos casos llegando a producir comunicaciones entre las diferentes cavidades del cuerpo (Cuña K, 2017).

### **Agente etiológico:**

- **Heridas por contusión:** Estas son producidas por agentes físicos que no presentan filos y con bordes romos, este tipo de heridas se presenta bastante dolor y hematomas (Cuña K, 2017).
- **Heridas cortantes:** Se producen al tener contacto con un agente físico que presenta filo, objeto el cual puede llegar a afectar musculo, tendones, nervios y vasos sanguíneos, los bordes que se evidencian en la herida producida por dicho objeto son lineales y de corte limpio. La hemorragia puede variar entre escasa y abundante (Cuña K, 2017).
- **Heridas punzantes:** Este tipo de heridas se presentan al tener contacto con un objeto físico en forma de punta, pero el cual no presenta filo, la hemorragia presentada en este tipo de heridas suele ser poca, llegan a ser bastante riesgosas ya que, al perforar cavidad abdominal o cavidad torácica, se

puede llegar a afectar órganos internos, además de la probabilidad de llegar a infectarse de microorganismos anaerobios y producir una sepsis (Cuña K, 2017).

- **Heridas inciso-punzantes:** Este tipo de lesión es una derivada de las heridas punzantes, con la diferencia que se produce con un objeto en forma de punta el cual presenta filo, como lo puede ser un cuchillo, canalización con catéter para toma de muestras de sangre, o un hueso fracturado (Cuña K, 2017).

- **Heridas lacerantes:** A diferencia de los anteriores agentes etiológicos explicados, el objeto que produce esta lesión produce una herida que evidencia desgarramiento de tejidos, y los bordes de las heridas son irregulares (Cuña K, 2017).

- **Heridas por mordedura:** Estas heridas se presentan de forma puntiforme, o con desgarramiento de tejidos, los bordes de la herida son irregulares a diferencia de las heridas cortantes, presentan contaminación o infección al tener contacto con la microbiota presente en la boca del agresor, en este tipo de heridas es recomendable usar un antibiótico de amplio espectro (Cuña K, 2017).

#### **Presentación de las heridas:**

- **Heridas abrasivas:** Este tipo de heridas se producen al someter el tejido a fricción contra una superficie dura e irregular sobre la piel. Tienen distintos grados de profundidad. Son contaminadas o infectadas ya que pueden arrastrar tierra y piedras e incrustarse en la herida (Cuña K, 2017).

- **Heridas netas:** El tejido afectado presenta bordes regulares como incisiones quirúrgicas o heridas cortantes. Tienen bordes simétricos con el lado

opuesto por lo que al afrontarlos estos coincidan. Llegan a presentar buena cicatrización (Cuña K, 2017).

- **Heridas en bisel:** Son heridas presentadas por una contusión el cual produce un corte oblicuo, lesión que presenta bordes irregulares los cuales no coinciden, por ende, se deben igualar los bordes para alinearlos y lograr la cicatrización (Cuña K, 2017).
- **Heridas con pérdida de tejido o sustancia:** Estas heridas han perdido parte importante de tejido por lo que no se pueden suturar. En este tipo de heridas lo ideal es hacer manejo por segunda intención usando ungüentos o soluciones que estimulen la cicatrización y la recuperación del tejido perdido (Cuña K, 2017).
- **Heridas con colgajo:** la solución de continuidad compromete la piel, las aponeurosis y los músculos. La piel queda plegada sobre sí o adherida por un pedículo. Son irregulares y muchas veces con fondo de saco. En ocasiones necesita reconstrucción para su manejo (Cuña K, 2017).
- **Heridas con mutilación:** La herida es producida por un agente traumático externo, el cual destruye la piel y demás tejidos, produciéndose la pérdida de una parte de un órgano o un miembro. (Cuña K, 2017).
- **Heridas complejas:** En estas heridas se afecta la piel, la aponeurosis, los músculos, tendones, nervios, vasos sanguíneos y los huesos (Cuña K, 2017)

### **Otohematoma**

El otohematoma es una lesión muy común el cual se produce posterior a sufrir un trauma en esta zona, suele suceder cuando los animales tienen prurito excesivo en la piel o en el canal auditivo y tratan de rascarse o sacuden la cabeza muy seguido, el exceso de

estos eventos desencadena una hemorragia la cual se va a acumular entre el cartílago de la oreja y la piel, y al presentarse un sangrado continuo se separará la piel del cartílago creando espacio muerto. Esta lesión normalmente es secundaria a eventos como dolor, inflamación, infecciones óticas, ectoparásitos, cuerpos extraños y tumores presentes en el pabellón auricular (Guisbert A. et al, 2022).

La lesión del otohematoma en felinos es poco frecuente, sin embargo, es una lesión que se puede presentar puesto que tienen la misma probabilidad de presentar afecciones óticas o condiciones que causen prurito que los perros. Dicho esto, esta lesión puede terminar en una complicación si no se realiza el respectivo manejo con el tratamiento estipulado y los cuidados adecuados en el postoperatorio (Guisbert A. et al, 2022) y (Swaim, S., 2007).

### **Exploración ortopédica**

La exploración ortopédica inicia en el momento en el que se observa al animal, analizando si el paciente tiene signos de claudicación, esto es necesario, aunque en el momento de la consulta el tutor atribuya el malestar a un miembro determinado, ya que puede que el miembro identificado por el tutor no sea el que provoque la cojera. Durante la consulta el paciente debe caminar para observar diferentes factores tales como: si el paciente apoya o no el miembro afectado, en caso de apoyarlo si no carga el peso completo sobre la extremidad afectada o sobre esfuerza la extremidad paralela, estando de pie o sentado. En muchos casos es bueno observar, comparar y examinar la musculatura de los miembros, en caso de que el paciente presente una atrofia o anormalidad muscular, que puede ser bilateral o unilateral (Francia, A., et al., 2012)

Por ejemplo, los pacientes que presentan claudicación de los miembros anteriores elevan la cabeza luego de apoyar el miembro afectado en un intento de liberar el peso

infringido en este. Al momento de identificar la cojera, es necesario realizar la palpación del miembro en conjunto con el análisis neurológico, para así evidenciar la complejidad de la lesión y la ubicación de esta. (Fossum, 2009)

Las férulas y los vendajes son dispositivos ortopédicos que tienen como función limitar el movimiento, estos inmovilizan, o sostienen alguna pieza anatómica en su posición normal, ofrecen fijación primaria de las fracturas como tratamiento de fracturas incompletas o con mínimo desplazamiento en animales jóvenes, se utilizan en el manejo de urgencia de un paciente politraumatizado que presenta otros problemas que requieren atención inmediata, pudiéndose emplear como estabilizadores temporales para prevenir mayor daño al tejido blando por los fragmentos óseos durante el transporte del paciente, o la fijación de alguna articulación por un tiempo limitado. Las férulas y los vendajes pueden ser empleados para el manejo de heridas abiertas, fracturas, lesiones de tejidos blandos, heridas superficiales, lesiones articulares, y presencia de edema, además se pueden usar como auxiliares y protectores de otros métodos de fijación interna, como en el caso de una artrodesis o reducción de fracturas con clavos intramedulares (Santoscoy E., 2008).

Hay diferentes factores para tener en cuenta a la hora de realizar una férula o un vendaje, como los factores mecánicos los cuales tienen relación con la estabilidad de la fractura, los factores biológicos los cuales de manera local o sistémica nos permitirá una evolución favorable para una fijación exitosa, además de los factores clínicos: propietario, paciente, y médico veterinario, los cuales proporcionan y condicionan la manera en la que se fijará la lesión. (Wheeler, 2011)

Los factores mecánicos se tienen en cuenta cuando se presentan fracturas en la diáfisis de los huesos largos, o la metáfisis cuando la fractura no involucra alguna superficie articular del hueso, en fracturas incompletas con mínimo desplazamiento, se

consideran para fijar articulaciones luego de corregir luxaciones, y son utilizadas también en casos de reducción de inflamaciones pre y post quirúrgicas. No es indicada en casos donde la fractura sea una fractura completa con bastante desplazamiento, en fracturas donde se desprenda el lugar de inserción de algún tendón (fractura por avulsión), fracturas conminutas y fracturas donde se vea comprometida la articulación. (Wheeler, 2011)

En cuanto los factores biológicos, se debe tener en cuenta que en los gatos se presenta una mayor dificultad por mantenerse estable y limpia la fijación. Además de tener en cuenta la raza del paciente, y así definir cómo abordar a este según su temperamento para obtener una fijación eficiente, incluyendo la edad del paciente, ya que esto va a permitir tener un rango de tiempo en el cual se produzca la osteosíntesis de la fractura, como por ejemplo en los cachorros, ya que, al estar en crecimiento, su dieta es rica en minerales y proteínas, poseen una mayor actividad osteogénica, por lo cual la consolidación de la fractura presenta una mayor velocidad, a diferencia de los pacientes de edad avanzada en los cuales, además de la lesión, se puede llegar a evidenciar procesos degenerativos a nivel articular y al momento de realizar un vendaje habría posibilidad de empeorar el cuadro clínico del paciente. (Wheeler, 2011)

La restricción de movimiento tiene una influencia importante con la evolución de las fracturas, ya que con el movimiento excesivo y la carga de peso extra en el miembro afectado puede complicar el cuadro presente y evitar la osteosíntesis del hueso. Existe una importancia en donde los pacientes pasarán el tiempo postoperatorio ya que los vendajes o férulas son propensos a ser afectados por el medio ambiente, como el desgaste en los puntos de apoyo, y absorción de la humedad, los pacientes que son confinados en un lugar donde tenga restricción de movilidad leve, tienen una mayor probabilidad de evolución, a diferencia de pacientes que tienen acceso al exterior. (Wheeler, 2011)

## **Luxaciones**

La articulación de la rodilla es la unión móvil entre el fémur y la tibia. Debido a su complejo movimiento y a la presencia de varias estructuras intraarticulares, como los ligamentos cruzados y los meniscos, es considerada la articulación más compleja del cuerpo. Los términos “luxación” y “dislocación” son sinónimos que se refieren a la separación o alteración en la relación de las superficies articulares de los huesos. Esto significa que los huesos que forman una articulación ya no están en su posición normal. Con el paso de los años, aumenta la incidencia de patologías en las articulaciones, especialmente cuando existe una luxación. Por lo tanto, es crucial que la corrección quirúrgica se realice lo antes posible para prevenir el desarrollo de futuras anomalías en el esqueleto o enfermedades degenerativas (Madrigal, P. A., 2007) y (Arciniegas, E., 2021).

- **Luxación escapulo humeral:** Su etiología deriva de procesos traumáticos o enfermedades congénitas las cuales se manifiestan con anomalías en el desarrollo embrionario de los ligamentos intraarticulares, esta patología se asocia con la laxitud capsular o con la displasia de la tuberosidad glenoidea, y su dirección de luxación puede ser medial o bilateral. Mientras que las luxaciones por traumas tienen su denominación según la dirección de desviación de la cabeza del humero y se presentan en mayor frecuencia en dirección medial y lateral, y en menor medida las luxaciones craneales o caudales (Larrosa, S., 2011).
- **Luxación de codo:** Patología que se produce al presentar una incongruencia en la articulación del codo, se produce por traumatismo o por factores congénitos, al ser cachorros no se tiene noción de la presencia de la enfermedad y al pasar el tiempo

cuando el paciente va creciendo se produce la incongruencia de la articulación y así desarrollando la luxación (Arciniegas, E., 2021).

- **Luxación patelar:** La luxación patelar se define como una deformidad de la articulación tibio femoral, que puede ser unilateral o bilateral, es una condición ortopédica común que puede afectar a cualquier edad, sexo o raza. Su diagnóstico es complicado debido a los distintos diagnósticos diferenciales que deben considerarse.

Esta patología se produce por diferentes circunstancias que afectan la articulación como la ruptura de ligamentos cruzados, ligamentos colaterales, y meniscos (Madrigal, P. A., 2007).

La ruptura del ligamento cruzado craneal se presenta en conjunto con la luxación patelar y en casos se evidencia como una de las causas de la pérdida de fuerza del músculo cuádriceps que ofrece la estabilidad de la articulación (Madrigal, P. A., 2007).

Otro causal de esta patología se presenta de manera secundaria por deformaciones del miembro pelviano como en la reducción del ángulo de la articulación coxofemoral, el arqueado hacia lateral del fémur, disminución de la profundidad del surco troclear, y la hipoplasia del cóndilo medial del fémur (Madrigal, P. A., 2007).

- **Luxación coxofemoral:** Esta patología se evidencia cuando hay desplazamiento de la cabeza del fémur fuera del acetábulo y su desplazamiento puede ser en sentido cráneo dorsal, caudo dorsal y ventral, Según Arciniegas E. (2021) esta patología se evidencian con: lesiones congénitas producidas por algún componente hereditario importante y se presenta en ambos miembros de manera frecuente, o luxaciones espontáneas tienen como origen procesos degenerativos articulares, estas lesiones son poco frecuentes y pueden tener como causas predisponentes artritis, lesiones de los ligamentos, parálisis o lesiones en las extremidades óseas, entre otras.

### **Sujeción de fracturas**

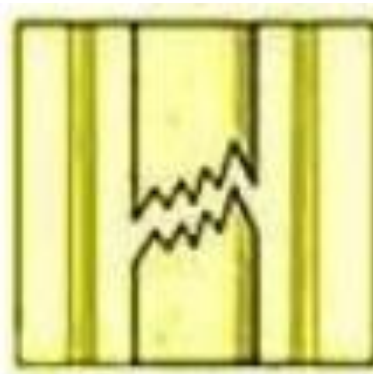
La sujeción de lesiones óseas es necesaria para dar confort al paciente y evitar lesiones de los tejidos adyacentes a la fractura, en muchos casos se usan férulas externas para darle estabilidad a la fractura. En esto también se incluye el manejo de lesiones con vendajes, ya que tienen un excelente uso post operatorio, manejo de lesiones musculares y en el tratamiento de heridas (Castaño, C., 2021)

### **Tipos de fracturas:**

Al momento de hacer el abordaje de un paciente con una posible afección ortopédica, es muy necesario conocer y aplicar el sistema de clasificación de fracturas, para así tener muy claro con qué tipo de tratamiento se va a afrontar la patología del paciente (Santoscoy E, 2008).

- **Fractura transversa:** Esta fractura se clasifica de esta manera ya que su morfología es transversa al eje longitudinal del hueso. En su clasificación pueden evidenciarse rugosas o lisas, o pueden tener apariencia dentada en la superficie de la fractura. Son causadas por fuerzas de doblamiento (Suazo, L., 2010).

**Figura 1** Fractura transversa

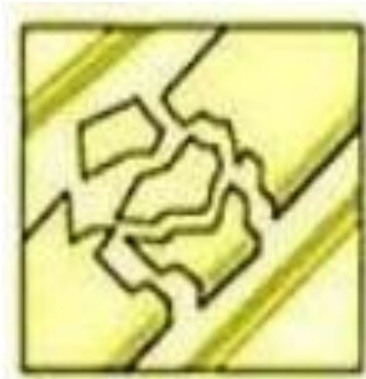

*Nota. Adaptado Nieto, C. (2023). Generalidades de fracturas. Universidad Tecnológica de Pereira. Pereira, Colombia.*

- **Fractura oblicua:** La línea de la fractura es oblicua respecto del eje longitudinal del hueso. Las dos corticales de cada fragmento están en el mismo plano sin presentar rotación. Los bordes de una fractura oblicua pueden llegar a evidenciarse rugosos, pero normalmente se presentan de forma lisa. Los bordes de las corticales del hueso son planos y no se evidencian puntas, estas fracturas generalmente resultan de un arqueamiento con una compresión axial súper impuesta. Como resultado de una fractura de líneas oblicuas, estos tipos de fracturas normalmente se rotan de su posición anatómica normal, a menos que se mantenga tracción durante todo el período de curación, si el ángulo presente entre el eje largo del hueso y la línea de fractura tiene menos de  $45^\circ$ , la fractura es oblicua larga; si tiene más de  $45^\circ$  es una fractura oblicua corta (Suazo, L., 2010).
- **Fractura en espiral:** La línea de fractura toma una forma espiral a lo largo del eje largo del hueso, esta es causada por fuerzas torsionales o rotacionales. La fractura espiral tiende a tener puntas y bordes de ángulos agudos, las cuales frecuentemente acompañan a traumas de los tejidos blandos o a una fractura abierta. La reducción de la fractura espiral es difícil sin una constante tracción o fijación interna, ya que estas fracturas tienden a cabalgarse y rotar cuando se deforman (Suazo, L., 2010).
- **Fractura conminuta o con múltiples fragmentos:** Para que se evidencie este tipo de fractura, en la zona de la lesión debe encontrarse mínimo tres fragmentos del hueso afectado, de los cuales por lo menos uno debe estar completamente separado. Las líneas de fractura se interconectan y pueden

ser transversas, oblicuas o espirales. Son causadas por alta energía, como se evidencian en los accidentes automovilísticos o en caídas libres. La reducción y fijación de este tipo de fracturas son de alta complejidad, ya que no tienen estabilidad inherente. Se requiere de una constante tracción y alineación (Santoscoy E., 2008).

**Figura 2** Fractura conminuta



*Nota. Adaptado Nieto, C. (2023). Generalidades de fracturas. Universidad Tecnológica de Pereira. Pereira, Colombia.*

**Estas fracturas son descritas como:**

**Fractura en cuña:** Es una fractura de múltiples fragmentos con algún contacto entre los fragmentos principales después de la reducción.

a) **Fractura en cuña reducible.** Los fragmentos óseos tienen un largo y un ancho mayor que un tercio del diámetro del hueso. Después de la reducción y fijación de las cuñas al fragmento principal, el resultado es una fractura simple (Rodríguez, D., & Fernández, K., 2007).

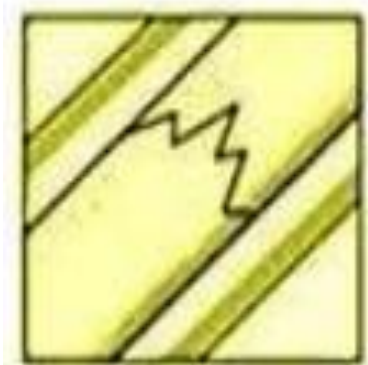b) **Fractura en cuña no reducible.** Los fragmentos óseos tienen un largo y un ancho menor que un tercio del diámetro del hueso y que resulta en un defecto entre los fragmentos principales después de la reducción mayor a un tercio del diámetro. (Rodríguez, D., & Fernández, K., 2007).

c) **Fractura múltiple o segmental.** El hueso está quebrado en tres o más segmentos, las líneas de fractura a diferencia de la fractura con múltiples fragmentos, no se generan de un punto común. Significa que se presentan dos fracturas totalmente diferentes que generan afección a un mismo hueso. Generalmente se requiere de dos reducciones y dos fijaciones (Suazo, L., 2010).

En el proceso de manejo y clasificación de las fracturas hay un punto importante a evaluar al momento de intervenir al paciente, el cual es si la lesión presentada tiene exposición del hueso al ambiente o no (Rodríguez, D., & Fernández, K., 2007).

En este tipo de fractura encontramos los fragmentos del hueso rodeados por los tejidos adyacentes, en esta fractura no se encuentra una herida en los tejidos que comunique el medio ambiente, con la fractura. Este tipo de fracturas se evidencia una pérdida de continuidad total del hueso, y se puede clasificar según la dirección, y la forma en que se muestre la línea de la fractura (Rodríguez, D., & Fernández, K., 2007).

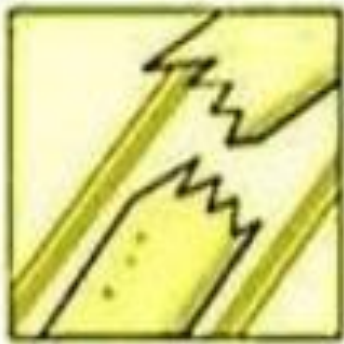**Figura 3** Fractura cerrada



*Nota. Adaptado Nieto, C. (2023). Generalidades de fracturas. Universidad Tecnológica de Pereira. Pereira, Colombia*

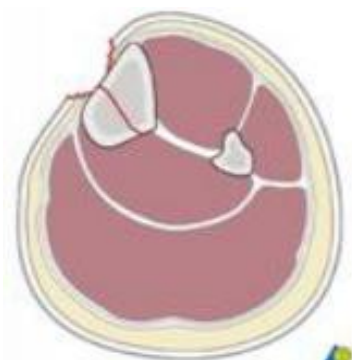
**Fractura abierta:**

Este tipo de fractura es muy diferente a la anterior ya que en esta encontramos una herida en los tejidos la cual comunica la fractura con el medio ambiente, estas fracturas abiertas se clasifican por el tamaño de la herida que comunica el exterior con la fractura (Francia, A., et al., 2012)

**Figura 4**Fractura abierta

*Nota. Adaptado Nieto, C. (2023). Generalidades de fracturas. Universidad Tecnológica de Pereira. Pereira, Colombia.*

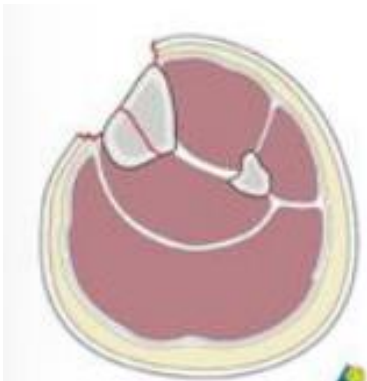**Grado 1:** En esta fractura se evidencia una herida de tamaño mínimo, la cual está permitiendo la comunicación del hueso con el medio ambiente, esta herida es producida por el hueso fracturado el cual lacera el tejido blando adyacente (Francia, A., et al., 2012).

**Figura 5** Lesión grado 1 producido en tejido blando posterior a una fractura

*Nota. Lemos, M. (2023). Generalidades de fracturas. Universidad de Montevideo. Montevideo, Uruguay.*

**Grado 2:** En este tipo de fractura abierta el tamaño de la herida esta entre 1 cm y 3 cm de tamaño, en esta clasificación la herida no es producida por el hueso afectado, si no por algún tipo de material extraño, el cual afecta el tejido blando y compromete la integridad del hueso, en este tipo de fracturas no se evidencia tanta perdida de tejido óseo (Francia, A., et al., 2012).

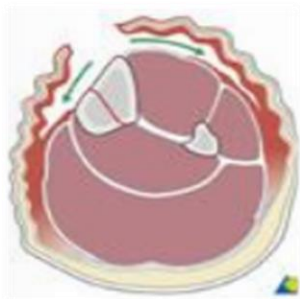
**Figura 6** Lesión grado 2 producido en tejido blando posterior a una fractura



*Nota. Lemos, M. (2023). Generalidades de fracturas. Universidad de Montevideo. Montevideo, Uruguay.*

**Grado 3:** El tipo de fractura abierta con mayor gravedad, el tamaño de la herida que se evidencia es mayor a tres centímetros, en este tipo de fractura abierta también se evidencia una mayor pérdida de tejido blando y óseo (Francia, A., et al., 2012).

**Figura 7** Lesión grado 3 producido en tejido blando posterior a una fractura



*Nota. Adaptado Lemos, M. (2023). Generalidades de fracturas. Universidad de Montevideo. Montevideo, Uruguay.*

### **Férulas**

Son dispositivos ortopédicos, los cuales están indicados en casos de inmovilización de manera temporal algún miembro ya sea por manejo post quirúrgico o fracturado mediante el uso de materiales rígidos. (White and Sylvestre, 2021)

### **Consistencia de las Férulas**

La consistencia de las férulas se clasifica en rígidas y moldeables:

Las férulas de consistencia rígida por lo general solo cubren una cara del miembro afectado, mientras que las férulas moldeables, son a base de fibra de vidrio, yeso o tablillas de acrílico termolábiles, materiales los cuales permiten obtener la misma forma del miembro afectado (White and Sylvestre, 2021).

### **Tipos de Férulas**

Existen las férulas de coaptación y las férulas de tracción:

Las férulas de coaptación son aquellas que poseen un material rígido el cual porta la estabilidad del miembro y toma la forma del miembro afectado. Este material rígido puede componerse de materiales como fibra de vidrio, yeso, o férulas de resina. Al elaborar estas férulas se conserva la forma del miembro afectado, De esta manera se realiza la estabilización del miembro a través de la inmovilización de los músculos y los tejidos blandos, ejerciendo compresión sobre ellos. (Akemi Söns, 2013).

Mientras que las férulas de tracción buscan que el miembro se acople a un armazón de consistencia dura, para que el miembro se acople a su forma, el uso de este tipo de férulas ha disminuido con el pasar del tiempo ya que presenta varias complicaciones durante la terapéutica. (White and Sylvestre, 2021)

**Férula de Mason:**

La férula de Mason se usa en casos de lesiones óseas de miembros torácicos y pelvianos, para el manejo de fracturas de radio y cubito, carpos, metacarpos tarsos, metatarsos y falanges. Esta férula se maneja con una base ya pueda ser en aluminio o en pasta la cual debe tener forma de “cuchara” en la porción distal de la estructura, donde se apoyarán las almohadillas del paciente, este tipo de férula es útil en manejo de fracturas incompletas, fracturas cerradas, o fracturas con desplazamiento mínimo.

Para su aplicación la férula debe ser medida hasta donde se alcance a sobre salir los dedos, se debe ubicar dos estribos en el miembro afectado uno en la cara craneal y el otro en la cara caudal del miembro para evitar su deslizamiento, se pone una capa delgada de algodón plisado para el acolchamiento, posterior a la capa acolchada se ubica como tal la férula, el estribo caudal se encargará de fijar la férula de mason, luego se aplicara otra capa donde se recubrirá la férula y el algodón con venda elástica, iniciando desde el extremo distal donde se ubican los dedos; recubriendo toda la zona en forma de espiral hasta la parte proximal donde se ubica la otra porción de la férula, evitando hacer mucha presión con la venda.

Lo más importante para tener en cuenta al momento de realizar esta coaptación es que dentro de la férula debe inmovilizarse la articulación distal y proximal que se encuentren cercanas a la línea de la fractura, al final de la aplicación de la férula se puede implementar un poco más de algodón, en la parte distal que funcionará como amortiguador para el miembro afectado (Akemi Söns, 2013).

**Férula de spica:**

Este tipo de coaptación se indica su aplicación para la inmovilización de las articulaciones escapulohumeral y articulaciones coxofemorales, como en casos de

luxaciones laterales de humero, fracturas de humero y fémur, no se recomienda su uso como tratamiento exclusivo de dichas afecciones, sino como manejo preventivo antes de entrar a cirugía. Usos:

- Fractura de fémur
- Fracturas de humero proximal
- Fracturas de escapula
- Luxación lateral de humero
- Heridas abiertas a la altura del hombro

**Método:**

- Esta coaptación se puede manejar con el paciente de pie, o de cubito lateral, todo depende de la colaboración del paciente a la manipulación.
- Se hace la aplicación de una primera capa con material acolchado (Algodón laminado), esta primera capa se inicia desde los carpos y se continúa hasta superar la articulación del codo.
- Se pasa esta primera capa por encima del lomo del animal, envolviendo el tórax tanto por delante como en la parte posterior de los miembros.
- Tener en cuenta las veces en las que se envuelve el tórax, para no impedir su funcionamiento en caso de dejar muy apretado.
- Se aplica una segunda capa, la cual dará estabilidad e inmovilizará el miembro a tratar. Esta capa se implementará con vendas de fibra de vidrio o venda de yeso. Con el fin de darle forma a la férula que nos dará la estabilidad al miembro afectado. Estas vendas se ubicarán por la cara lateral del miembro a trabajar, extendiéndose de manera vertical desde los dedos hasta pasar por encima de ambos

hombros. Esta capa debe pasar ligeramente por la cara craneal del hombro. Durante la aplicación el paciente debe mantenerse quieto mientras que el material se seca y obtiene su consistencia rígida.

- Como alternativa se puede implementar el uso de una varilla, la cual se ubicará desde la zona de los carpos y que pase por encima de los hombros.
- Posterior a la preparación y ubicación del material rígido que ofrecerá la estabilidad del miembro afectado se aplicará una tercera capa con gasa, con el fin de fijar el material rígido a toda la férula (Akemi Söns, 2013).

### **Férula de miembro torácico y pélvico**

#### **Método:**

- El paciente se ubica de cubito lateral con el miembro afectado ubicado en la parte de arriba del paciente
- El miembro se ubica de manera que las articulaciones del miembro no se encuentren en flexión o en extensión. Se ubican los estribos en la cara lateral y medial del miembro, estos estribos deben extenderse 10 a 15 cm sobrepasando el miembro.
- Se ubican partes de algodón entre los dedos y las prominencias óseas del miembro para evitar lesiones.
- Se aplica una primera capa de acolchado la cual se aplicará de distal a medial, en dado caso de que se tenga una lesión en la piel, primero se debe aplicar una capa de gasa o de material absorbente para manejo de los fluidos excretados por la herida.
- Posterior a la aplicación de la capa acolchada se fija el vendaje con cinta adhesiva para evitar movilidad de la capa

- Se aplica la capa de fibra de vidrio o de yeso a lo largo por la cara palmar del miembro, desde los carpos hasta el codo
- Mientras que en el miembro pelviano la aplicación de la férula con el yeso o la venda de fibra de vidrio se debe aplicar enrollando el miembro para darle estabilidad a todo el miembro.
- Luego de que el yeso o fibra de vidrio se halla secado, se aplica una capa con venda autoadhesiva con el fin de cuidar la integridad de la férula en general (Swaim S., 2012)

### **Vendajes**

Este método consiste en el uso de una banda o rollo de tela u otro material, colocado de múltiples maneras y en distintas ubicaciones anatómicas, con el fin de proteger, comprimir o inmovilizar un miembro afectado. (White and Sylvestre, 2021)

El uso de los vendajes está indicado para el manejo, en la reducción o prevención de la presencia de edemas, tratamiento de heridas abiertas, inmovilización temporal de miembros fracturados, inmovilización articular, auxiliar de métodos de fijación osteoarticular interno, y auxiliar post quirúrgico en articulaciones. (Akemi Söns, 2013).

El uso de vendajes tiene ciertos factores a considerar al momento de instaurarlos como terapéutica, ya que pueden presentarse complicaciones, como lo son las laceraciones ulcerativas, los piodermas, entumecimiento articular, y en caso de usarse en cachorros se llega a producir inestabilidad articular. (White and Sylvestre, 2021)

Los vendajes de protección son aquellos que son usados para aislar una herida abierta del medio ambiente, evitando que esta se seque, y promoviendo un medio favorable para que tenga una excelente cicatrización, absorbiendo las secreciones provenientes de la misma herida, evitando la contaminación. Estos vendajes también cumplen un papel

importante a la hora de realizar manejo de heridas ya que por este medio se pueden administrar medicina tópica. Estos vendajes son muy útiles para manejo de heridas cutáneas por fricción o lamido.

En cuanto a los vendajes compresivos, como su nombre lo dice, es usado para generar una presión uniforme en alguna zona afectada, más que todo se usa para manejo de edemas y para otorgar una inmovilización moderada del miembro afectado. (Akemi Söns, 2013).

La función de los vendajes correctivos se basa en inmovilizar una articulación con la finalidad que los tejidos blandos afectados cicatricen y se normalice su estado, para así recuperar el funcionamiento normal de dicha articulación. (White and Sylvestre, 2021)

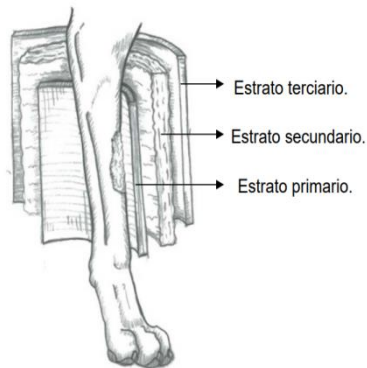
Los vendajes mixtos, son vendajes los cuales pueden efectuar una o más funciones, como por ejemplo el vendaje Robert Jones, que ejerce compresión e inmovilización en un miembro que puede presentar edema y fractura de alguna pieza ósea (Akemi Söns, 2013).

### **Capas de vendajes**

- **Capa primaria o de contacto:** La capa de gran importancia a la hora de manejar heridas abiertas, ya que su uso nos puede brindar ventajas a la hora del manejo de la herida, como el cambio de ambiente donde se produce la cicatrización, además de ser usado para la aplicación de medicación tópica. Otra función de la capa primaria de los vendajes es la de funcionar como filtro de las secreciones provenientes de la herida hasta la segunda capa del vendaje. Esta capa debe estar estéril al momento de estar en contacto con la herida, su composición puede ser adherente o no adherente dependiendo del manejo que se le realizara a la herida. (Akemi Söns, 2013).

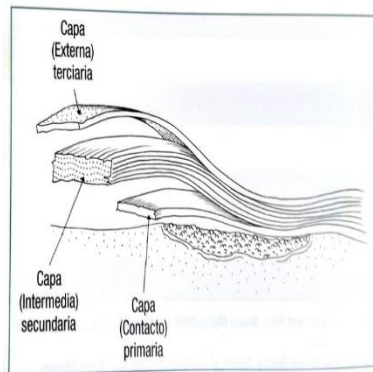
- **Capa secundaria:** Esta capa está encargada de la recolección de las secreciones provenientes de la herida, debe realizarse con suficiente grosor (vendaje abundante), con el fin de que las secreciones provenientes de la herida no tengan contacto con el exterior. (Akemi Söns, 2013).
- **Tercera capa:** Es la capa externa del vendaje la cual se encarga de fijar las otras dos capas del vendaje, en esta se usa vendaje elástico el cual nos permite hacer mayor compresión en caso de presentar edema. (Akemi Söns, 2013).

**Figura 8** Capas de un vendaje



*Nota:* Adaptado de Swaim, S., et. Al (2012). *Técnicas de vendaje e inmovilización con escayolas y férulas en pequeños animales. Multimedica ediciones veterinarias. Barcelona, España*

**Figura 9** Capas de un vendaje 2



*Nota. Adaptado de Swaim, S., et. Al (2012). Técnicas de vendaje e inmovilización con escayolas y férulas en pequeños animales. Multimedica ediciones veterinarias. Barcelona, España*

### **Vendaje Robert Jones**

Es el vendaje con mayor uso en traumatología al ser tan versátil al momento de su aplicación, ya que puede ser empleado como vendaje de compresión ya que evita la formación de edemas, de inmovilización, pues ofrece la estabilización de fracturas, y de soporte para el miembro afectado, evitando que se presente un mayor daño en los tejidos. El vendaje de Robert Jones es un vendaje para manejar lesiones en huesos distales de cualquiera de los cuatro miembros, es decir, en miembros anteriores para fracturas de cubito, radio, carpos, y metacarpos, y en miembros posteriores en tibia, peroné, tarsos y metatarsos; sin embargo, este vendaje no se puede implementar en huesos proximales ya que se va a resbalar y presentar lesión al no cumplir su función. Usos del vendaje de Robert Jones:

- Compresión para reducción de edemas presentados en el miembro afectado en el prequirúrgico o en el post quirúrgico

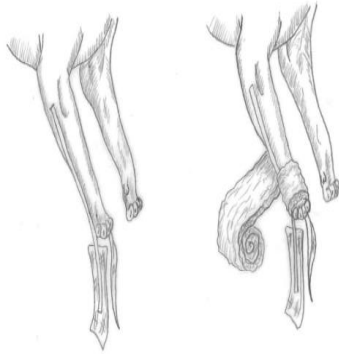- Eliminación de espacios muertos y prevención de producción de seromas subdérmicos.
- Eliminación de la tensión en las suturas luego de algún procedimiento.
- Inmovilización de fracturas para reducir el riesgo y el daño que se pueda llegar a producir al tener inestabilidad de la lesión.
- Recolección de exudados provenientes de heridas así evitar contaminación o una involución en la herida.

### **Método de Aplicación**

Se ubican dos estribos, uno en la cara medial y el otro en la cara lateral del miembro afectado, estos estribos pueden ser en esparadrapo, la idea es que la primera porción de cada estribo se posicione con el adhesivo en contacto con la piel y la segunda porción quede libre sin contacto con el animal.

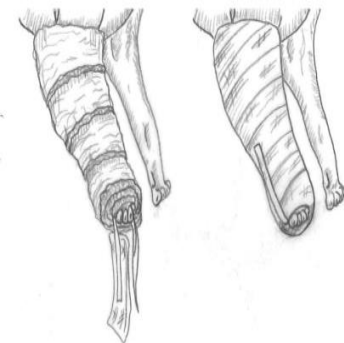
- Se aplicará la primera capa del vendaje, con material acolchado (algodón laminado), se debe cubrir el miembro dejando las falanges libres. Cada porción de vendaje acolchado debe tener el mismo grosor para darle uniformidad al vendaje y no presente incomodidad al paciente, además de que esta primera capa del vendaje debe duplicar el grosor del miembro afectado, la teoría indica que se debe usar 1 kilogramo de algodón laminado por cada 20 kilogramos de peso del paciente.
- En la segunda capa se usa venda elástica con el fin de dar firmeza, y compresión a la primera capa del vendaje. El último extremo del vendaje elástico se debe introducir entre el mismo y la capa acolchada.
- En la tercera capa del vendaje se usa venda con autoadhesión (coban) para proteger las demás capas del vendaje del ambiente (Akemi Söns, 2013).

**Figura 10** Esquema de aplicación de vendaje de robert jones



*Nota. Adaptado de Söns, M. (2013). Manual práctico de férulas y vendajes para pequeñas especies. Universidad nacional autónoma de México. México D.F, México.*

**Figura 11** Esquema de aplicación de vendaje de robert jones



*Nota. Adaptado de Söns, M. (2013). Manual práctico de férulas y vendajes para pequeñas especies. Universidad nacional autónoma de México. México D.F, México.*

### **Vendaje de Ehmer**

Este vendaje es ideal para mantener los miembros pelvianos en flexión, con la facilidad de permitir el movimiento de la articulación coxofemoral (aducción y abducción del miembro), manteniendo la cabeza del fémur dentro del acetábulo, este vendaje se recomienda en casos donde se necesite eliminar el peso generado sobre la articulación coxofemoral, está indicado su uso posterior a la corrección de una luxación coxofemoral cráneo-dorsal, más no presenta un buen manejo en casos de corrección de luxaciones

ventrales de dicha articulación, ya que al permitir la abducción del miembro la articulación reincidirá en el accidente ya manejado (Swaim S., 2012)

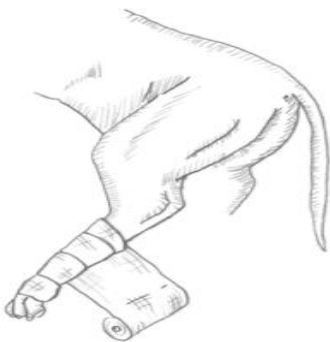#### **Usos del vendaje de Ehmer:**

- Aumenta el contacto de la cabeza del fémur con el acetábulo manteniendo la articulación en su posición anatómica normal
- Mantiene estable la articulación coxofemoral luego de la corrección de luxaciones de cadera.
- Soporte provisional en el post operatorio luego de corrección de fracturas presentadas en la cabeza del fémur (Swaim S., 2012)

#### **Modo de aplicación:**

- El paciente debe encontrarse de cubito lateral con el miembro afectado para arriba.
- Se aplica una capa inicial, la cual va sobre los metatarsos, esta primera capa que se aplica se realizara con material acolchado (algodón laminado).

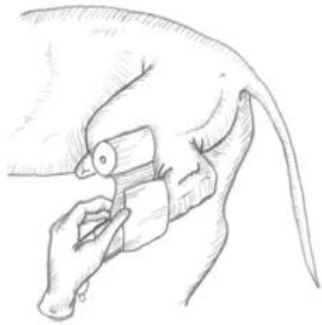
**Figura 12** Capa acolchada para protección de los tarsos en la aplicación de cabestrillo de Ehmer



*Nota. Adaptado de Söns, M. (2013). Manual práctico de férulas y vendajes para pequeñas especies. Universidad nacional autónoma de México. México D.F, México.*

- Luego se utiliza cinta adhesiva porosa, o vendaje elástico, la cual iniciara sujetándose de la capa acolchada que se usó en los metatarsos, se envuelve la cinta contra el animal.

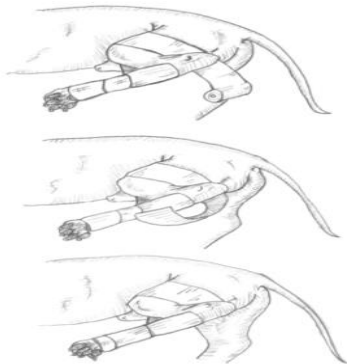
**Figura 13** Inicio de aplicación de estribo con cinta porosa para fijación del vendaje



*Nota. Adaptado de Söns, M. (2013). Manual práctico de férulas y vendajes para pequeñas especies. Universidad nacional autónoma de México. México D.F, México.*

- La primera vuelta como tal pasara por la cara medial del miembro flexionando la articulación femoro-tibio-rotuliana y la articulación tibio-tarsiana. Y regresando a la zona tarsiana donde se ubicó la capa acolchada, durante el vendaje debe quedar formando un ocho, para mantener fijo el miembro afectado.

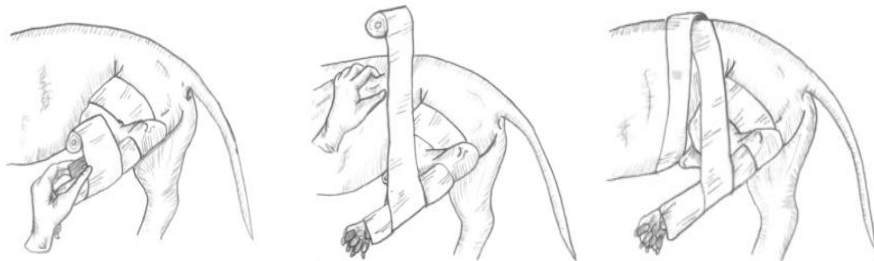**Figura 14** Aplicación del estribo flexionando el miembro afectado para aplicación de vendaje



*Nota. Adaptado de Söns, M. (2013). Manual práctico de férulas y vendajes para pequeñas especies. Universidad nacional autónoma de México. México D.F, México.*

- En caso de que se necesite una mejor estabilidad del vendaje, se realiza una vuelta extra la cual pasará rodeando el abdomen del paciente sin realizar mucha presión para no afectar los órganos (Akemi Söns, 2013).

**Figura 15** Aplicación de venda de tela para estabilizar el miembro en flexión



*Nota. Adaptado de Söns, M. (2013). Manual práctico de férulas y vendajes para pequeñas especies. Universidad nacional autónoma de México. México D.F, México.*

#### **Vendaje de velpeau:**

El cabestrillo de velpeau o vendaje de velpeau está indicado en situaciones donde el médico veterinario necesite evitar que el paciente apoye su peso sobre el miembro que se encuentre afectado (se usa en miembros torácicos). Este vendaje lateraliza la parte proximal del humero por lo cual está indicado su aplicación en luxaciones mediales de la articulación escapulohumeral, sin embargo, por este efecto lateralizador, este vendaje no debe ser usado en fracturas desplazadas escapulares o en luxaciones escapulohumerales laterales (Swaim S, 2012).

#### **Usos del vendaje de Velpeau:**

- Estabilidad posterior a corrección de luxación escapulohumeral medial
- Manejo en casos de bursitis bicipital
- Manejo de fracturas escapulares sin desplazamiento.

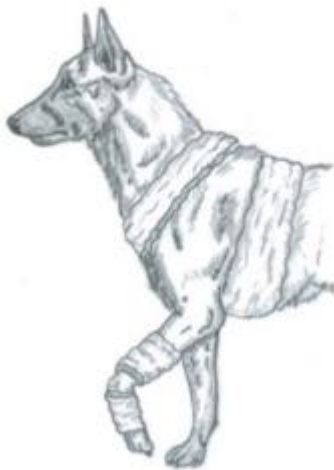- Inestabilidad articular escapulohumeral.

**Método:**

Este vendaje puede ser aplicado con el paciente en pie o sedado, la decisión de cómo manejarlo recae en el médico y de la evaluación de conducta del paciente, para hacerse el cabestrillo con el animal en pie dependemos del comportamiento del paciente a la manipulación, pero permitirá realizar el vendaje con mayor facilidad, en cuando al manejo con el animal sedado nos dará un poco más de dificultad por la posición del paciente y la zona donde se aplicará el vendaje (Akemi Söns, 2013).

- El cabestrillo inicia aplicando una primera capa en los carpos del miembro afectado y en la zona de presión sobre el lomo, se dará una primera capa de material acolchado, esta primera capa puede ser de 2 vueltas alrededor de estas zonas con el fin de evitar lesiones del tejido con el resto del vendaje (Swaim S., 2012).

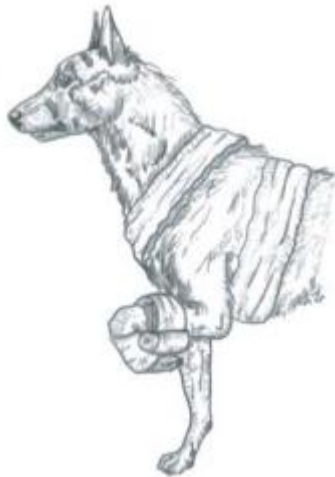**Figura 16** Aplicación de material acolchado en puntos de presión donde se apoyará el cabestrillo de velpeau



*Nota. Adaptado de Söns, M. (2013). Manual práctico de férulas y vendajes para pequeñas especies. Universidad nacional autónoma de México. México D.F, México.*

- Se posiciona el miembro torácico con flexión total de la articulación radio carpiana, y de la articulación humero radio cubital, La segunda capa del vendaje se inicia ubicando el primer extremo de la venda de tela en los carpos se continúa pasando por encima de la escapula, dando vuelta por el tórax, volviendo al miembro flexionado para sujetarlo contra el tórax (Akemi Söns, 2013).

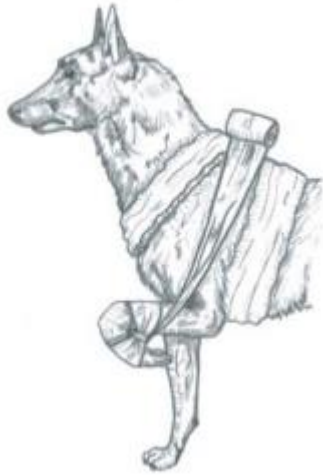**Figura 17** Inicio de vendaje para posicionamiento del miembro en flexión



*Nota. Adaptado de Söns, M. (2013). Manual práctico de férulas y vendajes para pequeñas especies. Universidad nacional autónoma de México. México D.F, México.*

- La capa de vendaje acolchado se continua dos veces más con el finde dar firmeza a la primera capa del vendaje.

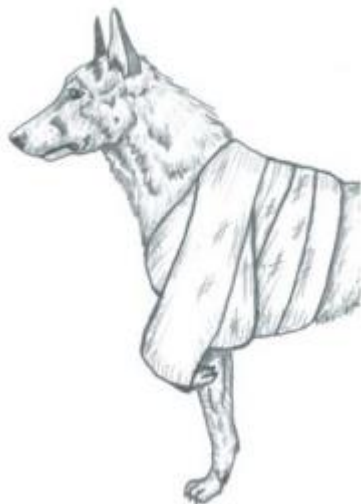**Figura 18** Aplicación de la segunda capa del vendaje sobre el lomo del paciente



*Nota. Adaptado de Söns, M. (2013). Manual práctico de férulas y vendajes para pequeñas especies. Universidad nacional autónoma de México. México D.F, México.*

- Posteriormente se aplica una segunda capa con un patrón similar esto con el fin de asegurarse que el miembro no se salga del cabestrillo por la zona del frente de los carpos (Swaim S., 2012).

**Figura 19** Refuerzo de cabestrillo usando venda elástica



*Nota. Adaptado de Söns, M. (2013). Manual práctico de férulas y vendajes para pequeñas especies. Universidad nacional autónoma de México. México D.F, México.*

- Finalmente se recubre el vendaje con una capa protectora para darle estabilidad y cuidado al vendaje, se puede usar esparadrapo o venda elástica.

### **Vendaje torácico, abdominal circunferencial**

Este tipo de vendaje está indicado en casos donde se necesite promover el cuidado de heridas que se ubiquen en el tórax o en el abdomen, incluyendo la parte dorsal del animal, pueden ser manejadas en heridas abiertas o suturadas. Lo que se busca con el vendaje es brindar protección del área contra contaminación, o evitar que el animal se acicale o rasque la zona afectada. Al realizar este tipo de vendajes en heridas abiertas en la capa primaria del vendaje se usa en algunos casos un tipo de ungüento que aporte un efecto estimulante en el proceso de cicatrización de la herida. Estos vendajes se aplican más que todo en el momento que se desee cubrir una herida de gran tamaño localizada en la parte dorsal del paciente ubicándose en la zona abdominal o torácica (Swaim S., 2012).

Usos del vendaje circunferencial:

- Lesiones abrasivas
- Heridas quirúrgicas
- Quemaduras
- Enfisema

### **Método:**

- Se aplica una primera capa de vendaje con material absorbible la cual estará en contacto con la herida presente en el paciente
- Posterior a esto se aplica una segunda capa con material absorbente, ubicando el vendaje detrás de las extremidades anteriores.
- Siguiendo con la segunda capa de vendaje, posterior a dar varias vueltas en el tórax se entrecruzarán el vendaje entre los miembros anteriores, pasando

por la región pectoral del paciente, subiendo por encima del hombro y regresando al vendaje torácico, este proceso se debe hacer dos veces por brazo, con el fin de dar soporte y disminuir movilidad del vendaje.

Posterior a haber pasado por ambos miembros para el soporte del vendaje, el vendaje regresa a la zona del tórax y se extiende hasta la zona abdominal, y termina en frente de los miembros posteriores. (En caninos machos el vendaje termina en frente del prepucio).

- En la zona del vendaje que le da soporte al vendaje se ubicaran tiras de esparadrapo de 5 cm de grosor con el largo suficiente para adherirse al vendaje torácico
- En el vendaje torácico será cubierto por tiras de esparadrapo o por venda elástica, tiras las cuales deben tener la misma longitud que el diámetro del vendaje, cada tira será superpuesta por una parte de la siguiente tira.
- Para manejo de material, es posible realizar un corte en la venda dando forma a un tipo de ventana donde se encuentra ubicada la herida, esto con el fin de hacer cambios del material absorbente que se encuentra en contacto con la herida. Solo se aplicaría un poco de vendaje elástico sobre esta apertura del vendaje para mantener la herida protegida luego de la limpieza y cambio de apósito. De esta manera no es necesario hacer cambio de todo el vendaje aplicado a menos de que por factores del ambiente del paciente el vendaje se ensucie o humedezca.

### **Vendaje de cabeza y oreja**

Este tipo de vendaje se encuentra indicado para la protección de heridas ubicadas en esta zona del cuerpo del paciente, entre estas heridas esta:

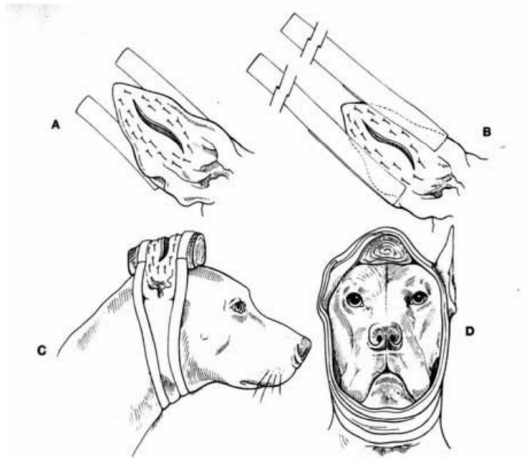
- Corrección de otopneumatomas
- Ablación total de canal auditivo.

- Traumas.
- Retiro de neoplasias presentes en esta zona.

**Método:**

- La oreja se venda normalmente por encima de la cabeza, al momento de iniciar este vendaje se utilizan tiras adhesivas de esparadrapo, como estribos para asegurar la oreja sobre la cabeza (Swaim, S., 2007).
  - Se aplica una tira de esparadrapo de dos pulgadas de anchura, lo suficientemente larga para pasar alrededor de la cabeza del paciente, a lo largo de un borde de la oreja con la mitad de su anchura enganchada a una cara de la oreja.
  - Se dobla la tira de esparadrapo a lo largo, de tal manera que la otra mitad se enganche a la otra cara de la oreja y a sí misma fuera de la oreja. Esto se realiza en los dos bordes de la oreja.
  - Se aplican los vendajes primarios necesarios sobre las heridas y se ubica un rollo de algodón encima de la cabeza, con el fin de suministrar acolchonamiento a la oreja.
  - Se ubica la oreja encima del rollo tirando de ella con las tiras de esparadrapo adheridas se pliega por encima de la cabeza, con una tira de esparadrapo por delante y otra por detrás de la oreja contraria. Con las tiras envueltas alrededor de la cabeza, se corta después lo sobrante (Swaim S, 2012)

**Figura 20** Proceso de aplicación del vendaje de cabeza y oreja como terapéutica postquirúrgica en el tratamiento de otohematoma



*Nota. Adaptado de Risalde, M. (2014). Tratamiento quirúrgico del otohematoma en perro. universidad de Córdoba, España.*

### Casos Clínicos

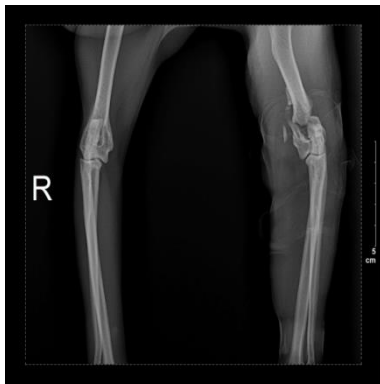
#### PI:

Asiste al servicio de urgencias paciente felino macho, criollo, de 9 años, ya que tutores reportan que el paciente se encontraba jugando con su hermano felino, y al parecer este se enredó con una silla, escucharon un maullido bastante fuerte por parte de él, el cual los alarmo. Paciente es llevado a una veterinaria cercana, donde se le practican exámenes de sangre, y placas radiográficas de vista lateral y vista dorsal. Se le sugirió realizar procedimiento de cirugía ortopédica, pero tutor deseaba que fuera lo más pronto posible por bienestar del felino. En la veterinaria le realiza un vendaje para la estabilización de la fractura, se realizó vendaje de Robert Jones y se hace envío de paciente a casa con manejo de dolor usando meloxicam, tramadol y acedan. Tutores reportan que el vendaje le presentaba incomodidad al paciente por lo que trato de retirárselo con sus miembros

posteriores, por lo cual el tutor prefiere llevarlo a Feline Doctor, al momento de la consulta, se evidencia, lesión lacerante en la cara medial del miembro afectado, el vendaje se evidencia fuera de su posición terapéutica.

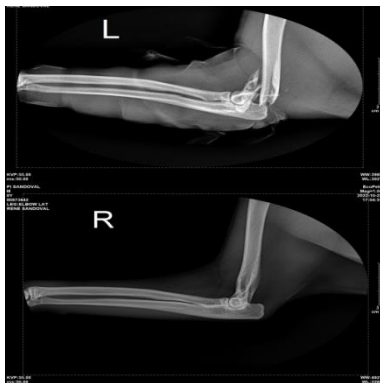
Las placas radiográficas realizadas en la veterinaria se evidencian:

**Figura 21A.** radiografía dorso palmar en paciente felino con fractura en miembro anterior izquierdo.



*Nota. Imagen tomada Ecopets (2023). Dr Johan Rojas Servicio imagenología Ecopets.*

**Figura 22B.** Radiografía medio – lateral de miembro anterior izquierdo con evidencia de fractura en humero. **C.** Radiografía medio – lateral de miembro anterior derecho, sin alteraciones



*Nota. Imagen tomada Ecopets (2023). Dr Johan Rojas, Servicio imagenología Ecopets*

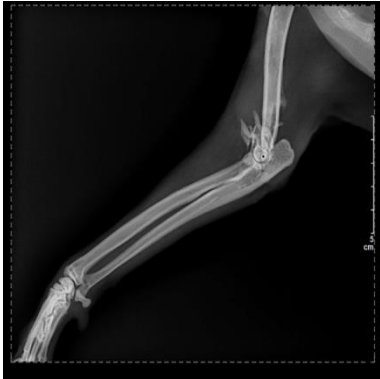Se evidencia fractura conminuta y desplazada en forma de Y del cóndilo humeral del miembro torácico izquierdo, además aumento del volumen del tejido blando presente en el miembro afectado.

Al paciente se le realizó manejo analgésico y antiinflamatorio, para tener un mejor abordaje de la lesión. Posterior a esto se ingresó a procedimiento ortopédico donde mediante el uso de tres clavos intramedulares con el fin de formar un tutor externo que estabilizó la fractura para su posterior consolidación. Se realiza manejo de dolor, estímulo de movilidad y manejo médico en el hospital durante 11 días, hasta que se realiza control con el ortopedista.

Posterior al control ortopédico se da de alta y es enviado a casa con diferentes recomendaciones para el cuidado y mantenimiento del proceso ortopédico que se encontraba en tratamiento, además se le sugiere asistir dentro de un mes aproximadamente a control y retiro del material ortopédico.

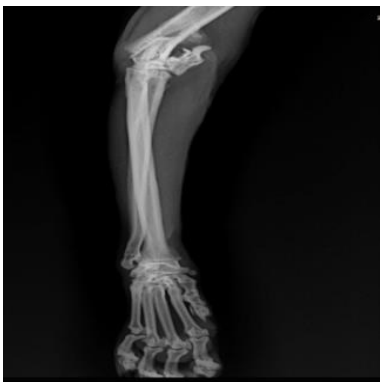El paciente acude al control y retiro del tutor externo, durante el procedimiento de retiro del material ortopédico y toma de placas radiográficas de control, se evidencia que la fractura no se encuentra consolidada, por lo que el ortopedista sugiere a los tutores hacer la implantación de una placa con tornillos intramedulares para la estabilización de la fractura.

**Figura 23 A.** Radiografía medio – lateral de miembro anterior izquierdo sin evidencia de consolidación de fractura.



*Nota Imagen tomada Ecopets (2023). Dr Johan Rojas Servicio imagenología Ecopets*

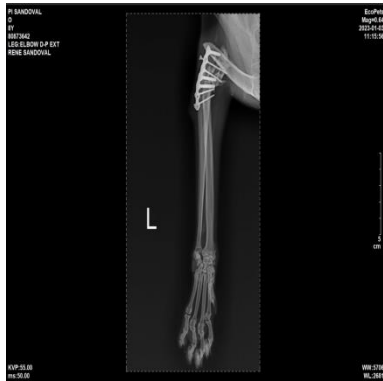**Figura 24** Radiografía dorso – palmar con incongruencia en la silueta de la articulación umero – radio – cubital



*Nota Imagen tomada Ecopets (2023). Dr Johan Rojas Servicio imagenología Ecopets*

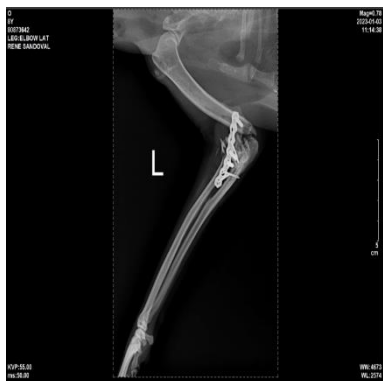Se realiza proceso ortopédico donde se implanta la placa de titanio para estabilización de la fractura no consolidada con el procedimiento anterior, paciente se mantuvo posterior al procedimiento con infusión de dolor y manejo médico.

**Figura 25 A.** Radiografía dorso - palmar con placa de titanio posterior a proceso quirúrgico



*Nota Imagen tomada Ecopets (2023). Dr Johan Rojas Servicio imagenología Ecopets*

**Figura 26B.** Radiografía medio – lateral con placa de titanio disminuyendo fractura en codo.



*Nota Imagen tomada Ecopets (2023). Dr Johan Rojas Servicio imagenología Ecopets.*

Se realizan placas radiográficas con el fin de evaluar el posicionamiento de la fractura, en las imágenes se observa, atrofia muscular del miembro en cuestión, osteosíntesis del humero desplazada, incongruencia de la articulación humero – radio – cubital, y fragmentos óseos libres.

Posterior al último procedimiento, el paciente curso con diferentes procesos que complicaron su estado de salud. Presento dehiscencia de sutura, infección y rechazo por parte del sistema inmunológico a la placa de titanio, además había antecedentes de hemoparásitos, por lo que el paciente cursó con anemia que agravó el cuadro clínico, por lo cual este fallece.

### **Greta**

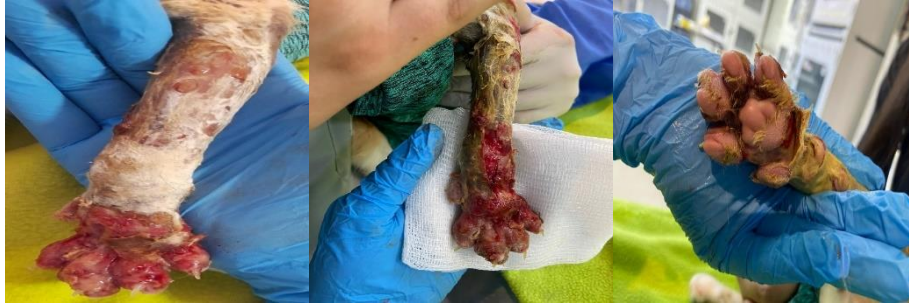Asiste al servicio de urgencia paciente hembra de 4 meses de edad, ya que días antes se le practicó una ovario histerectomía en otra veterinaria, desde ese día tutora evidencia a la paciente decaída y ha presentado episodios de emesis y de diarrea.

Durante la consulta en el examen clínico, se evidencio dolor abdominal a la palpación, secreción sanguinolenta en la zona de la cirugía, miembro torácico izquierdo edematizado y con presencia de diferentes lesiones en las que se evidencia secreción purulenta de olor fétido.

Se le practican diferentes exámenes, entre esos un examen de sangre donde se practica un frotis para la visualización de hemoparásitos, donde se evidencio presencia de parásitos en la sangre, se realizan placas radiográficas del miembro afectado para evaluar daño óseo, se evidencia edema en el tejido blando, y se realiza una ecografía en la cual se asegura que la paciente presenta peritonitis.

Durante su tiempo de hospitalización se realiza un PCR de agentes hemoparásitos, el cual resulta positivo para *Bartonella spp.*, se hace manejo antibiótico para control parasitario, limpieza y debridación del miembro afectado.

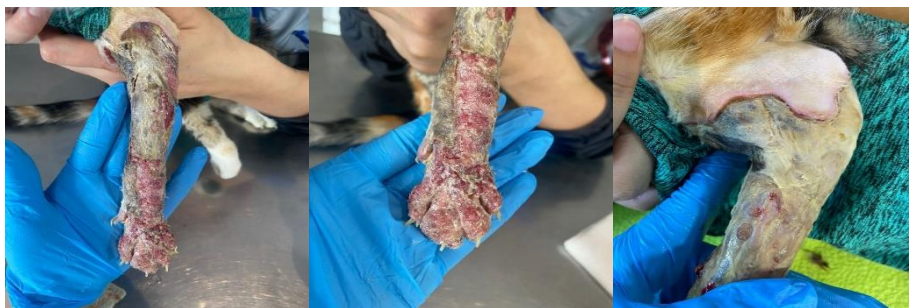**Figura 27** Lesión séptica en miembro anterior izquierdo durante proceso de debridación y limpieza.



*Nota. Fuente propia*

Durante el periodo de hospitalización la paciente se mantuvo en tratamiento de debridación de tejido muerto y vendajes con ungüento a base de nitrofurazona conjugado con azúcar, con el fin de secar la herida y mantenerla libre de infecciones.

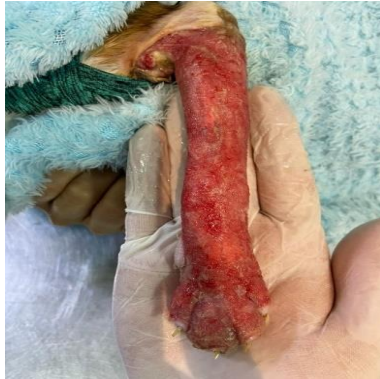**Figura 28** Evolución de tejido afectado durante el tratamiento de nitrofurazona conjugado con azúcar.



*Nota. Fuente propia*

Se manejo limpieza, debridación, aplicación de ungüento cada 12 horas mientras se encontraba hospitalizada, aplicando la técnica de vendaje de Robert jones, con el fin de mantener la herida debridada libre de contaminantes del medio ambiente.

**Figura 29.** Evolución de miembro anterior izquierdo, luego de dos semanas de tratamiento

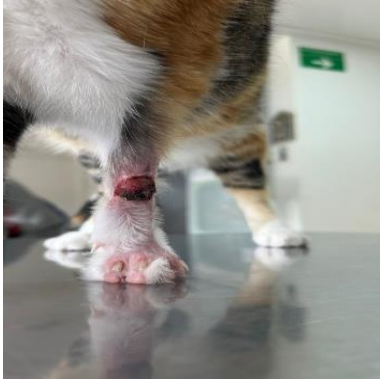

*Nota. Fuente propia*

Durante el proceso de vendajes y limpiezas de la herida, se usó algodón laminado para la separación de los dedos de la paciente durante la recuperación de la herida, sin embargo, el crecimiento celular no lo permitió. Cuando el tejido se encontraba libre de tejido necrótico, se evidenció fusión de la tercera y cuarta falange.

Se envía paciente a casa para manejo ambulatorio y tratamiento de la herida. Paciente continuo durante un mes en el manejo ambulatorio y tratamiento de la lesión, al momento de evidenciarse una recuperación considerable del tejido se instruye a la tutora como realizar las limpiezas y vendajes en la casa para facilidad de la familia.

**Figura 30** Evolución de herida 1 año después con tratamiento en casa



*Nota. Fuente propia*

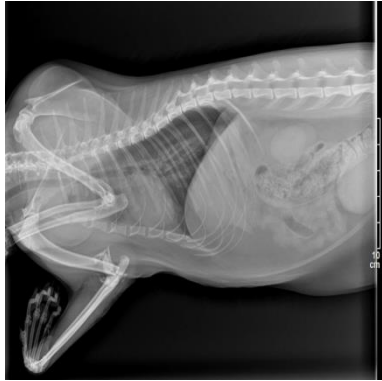Un año después paciente evidencia una recuperación bastante favorable, aunque aún no se evidencia una recuperación del 100% de la lesión cutánea.

### **Naranja**

Ingresa al servicio paciente macho castrado de 6 años, ya que acudientes lo encuentran tirado en la zona verde del conjunto donde viven, no identifican de que piso cayó, sin embargo, al evidenciar tanta sangre acuden lo más pronto posible a urgencias. Al examen clínico se evidencia dolor abdominal generalizado, lesión de tejidos blandos con presencia de hematomas, y posible fractura de miembro torácico derecho con sospecha de fractura de humero. Al presentar hiperalgesia generalizada, el paciente se presenta reactivo a la manipulación, por lo cual se realiza manejo analgésico posterior a ofrecer primeros auxilios.

Se estabilizan signos del paciente para manejo de toma de placas radiográficas de emergencia, con el fin de evidenciar el daño físico producido por la caída.

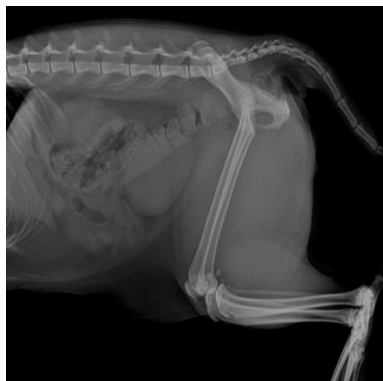**Figura 31** Placa radiográfica latero – lateral de emergencia para evaluar presentación de líquido o aire libre en tórax



*Nota Imagen tomada Ecopets (2023). Dr Johan Rojas Servicio imagenología Ecopets*

Paciente no permite mayor manipulación en las primeras placas, se evidencia fractura en la epífisis distal del humero izquierdo.

**Figura 32.** Placa radiográfica latero – lateral de abdomen tomada de emergencia para evaluación de presencia de líquido o aire libre



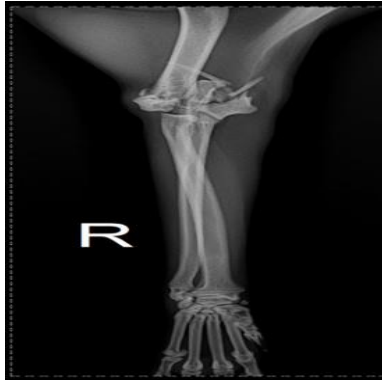
*Nota Imagen tomada Ecopets (2023). Dr Johan Rojas Servicio imagenología Ecopets*

No se evidencia radio lucidez compatible con aire libre en tórax o abdomen, tampoco se evidencia radio opacidad compatible con liquido libre en tórax o abdomen.

Se realiza manejo analgésico, y desinflamatorio, además se realiza la estabilización

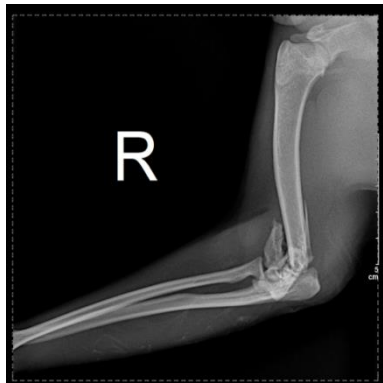del paciente. Se colocan sedantes para la toma de placas solicitadas por el ortopedista para realizar cirugía, en ellas se evidencia una fractura múltiple de la epífisis distal del humero.

**Figura 33** Placa radiográfica dorso – palmar, con presencia de fractura en codo



*Nota Imagen tomada Ecopets (2023). Dr Johan Rojas Servicio imagenología Ecopets*

**Figura 34** Placa radiográfica medio – lateral de miembro anterior derecho con presencia de fractura en la articulación del codo



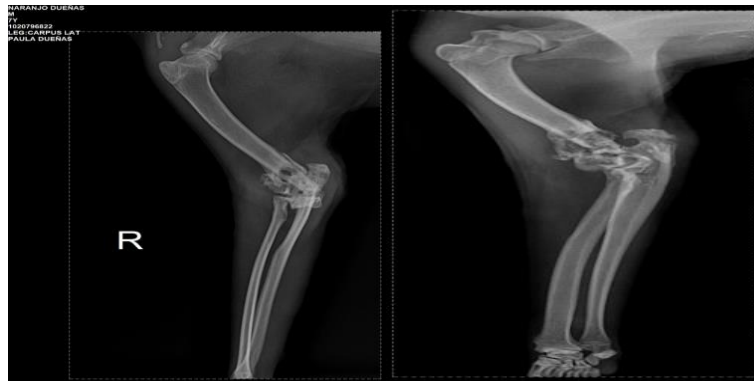
*Nota Imagen tomada Ecopets (2023). Dr Johan Rojas Servicio imagenología Ecopets*

Se realiza el procedimiento ortopédico, en el cual se utilizan clavos intramedulares para fijar y estabilizar los fragmentos óseos comprometidos en la articulación, posterior a esto los clavos intramedulares se fijan en el exterior con mezcla acrílica para ofrecer estabilidad al hueso. Posterior a varios días el paciente es dado de alta con restricción de movimiento y se solicitan controles periódicos con el ortopedista para evaluación de la

lesión.

Paciente vuelve un mes después para el retiro del material ortopédico donde se toma placas radiográficas de control.

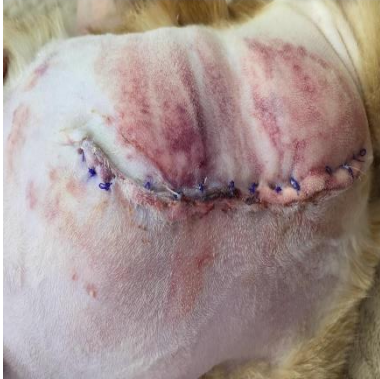**Figura 35** Radiografía dorso – palmar, fractura no consolidada



*Nota Imagen tomada Ecopets (2023). Dr Johan Rojas Servicio imagenología Ecopets*

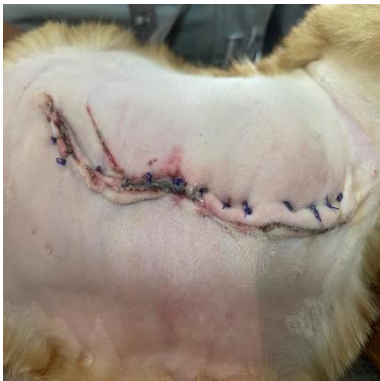En el reporte radiográfico se informa sobre una incongruencia en la articulación humero-radio-cubital con evidencia de fractura sin consolidación posterior al retiro de los clavos intramedulares, al evidenciarse esto, se solicita una reunión con los tutores para dialogar sobre el paso a seguir en cuanto al proceso evolutivo del paciente, en dicha reunión se llega a la conclusión de realizar la desarticulación del miembro anterior derecho con el consentimiento de los tutores.

**Figura 36** Lesión post quirúrgica posterior a amputación de miembro afectado



*Nota.* Fuente propia

**Figura 37** Lesión post quirúrgica 5 días después del proceso de amputación



*Nota.* Fuente propia

### **Bruce**

Paciente felino macho, raza Maine coon, de 5 años de edad, asiste a urgencias ya que tutor reporta que el paciente tuvo una pelea con otro gato, posterior a esto notaron que el paciente presentaba molestia en la zona peri orbital izquierda, al revisarlo se percataron que el paciente presentaba sangrado, se le realizo limpiezas con clorhexidina, al no presentar mejoría tutor hace uso de collar isabelino como terapéutica para manejo y protección de la herida. Al no notar mejoría en dos días el tutor decide asistir a urgencias

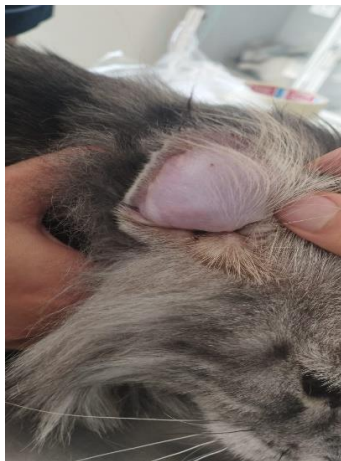con el paciente.

Se realiza raspado de piel de la zona afectada, se instaura medicación con dexametasona 0.5mg/kg, y vethistam® 2mg/kg, se le envía limpiezas con vetisure® en la zona de la lesión, como tratamiento paleativo en lo que se obtienen resultados del raspado de piel.

Se le informa al tutor que en el reporte del examen se evidencian esporas compatibles con hongos, por lo que se le envía tratamiento con griseofulvina para manejo de estos y se refiere continuar con las limpiezas ya implementadas.

Paciente reingresa días después de urgencias ya que tutor reporta que salió de viaje y al volver, observa un tipo de “bolita” en la oreja del paciente, además reporta que este reincide en la presentación de prurito y eritema en la zona afectada anteriormente, paciente es hospitalizado tras realizarse el diagnóstico de otohematoma, para así realizar procedimiento de drenaje correspondiente.

**Figura 38** Lesión edematosa en cara interna de pabellón auricular.

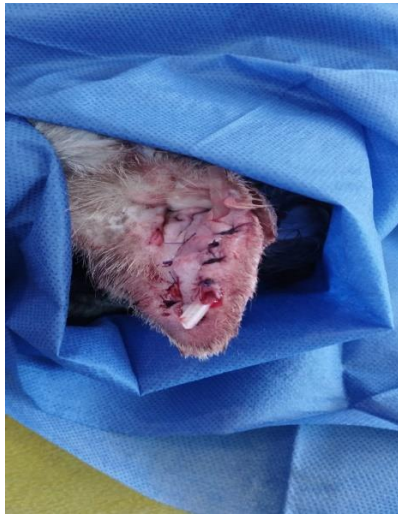

*Nota.* Fuente propia

Al ingresar a procedimiento, se realiza una incisión en el pabellón auricular en

forma de S, posteriormente se realiza el drenaje retirando líquido libre y coágulos presentes en el espacio muerto del pabellón auricular, se realizan puntos en U simples en paralelo a la irrigación de la oreja para eliminar el espacio muerto y evitar colecta de líquido durante la recuperación, atravesando el cartílago y la piel del lado convexo del pabellón auricular afectado. El paciente entra a recuperación anestésica.

**Figura 39** Lesión post quirúrgica, drenaje y corrección de otohematoma.



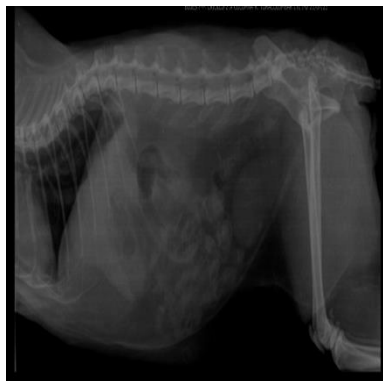*Nota.* Fuente propia

### **Blues**

Paciente felino macho, raza criolla, de 2 años de edad, ingresa a consulta de urgencia ya que tutora reporta que, al llegar del trabajo, nota que el paciente se encontraba cojeando, la tutora informa que vive en un apartamento dúplex, el paciente convive con otros felinos con los que juega de manera “brusca”. El Paciente ingresa a hospitalización para terapia analgésica y a evaluación con ortopedista.

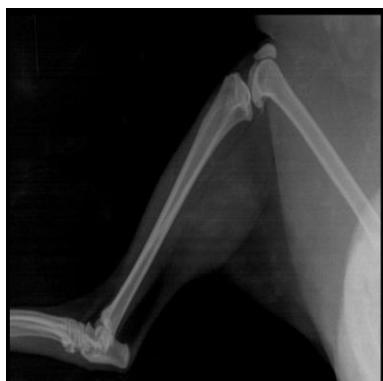Se realizan tres placas radiográficas para evaluar la morfología del miembro afectado junto con sus partes adyacentes.

**Figura 40** evaluación morfológica de la cadera en placa radiográfica latero – lateral



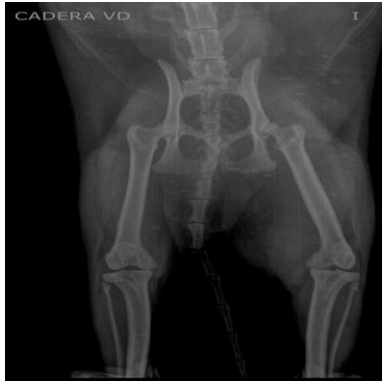*Nota. Adaptado de Asistencia Radiológica a domicilio Radiovet (2023). DraMaría Ordoñez. Asistencia Radiológica a domicilio Radiovet.*

**Figura 41** Placa radiografía medio – lateral de miembro posterior derecho



*Nota. Adaptado de Asistencia Radiológica a domicilio Radiovet (2023). DraMaría Ordoñez. Asistencia Radiológica a domicilio Radiovet.*

**Figura 42** Evaluación morfológica de las articulaciones coxofemorales



*Nota. Adaptado de Asistencia Radiológica a domicilio Radiovet (2023). DraMaría Ordoñez. Asistencia Radiológica a domicilio Radiovet.*

En el reporte radiográfico del paciente se evidencia una leve alteración en el espacio intervertebral entre la vertebra L7 y el sacro, además se evidencian incongruencias en las articulaciones coxofemorales, aplanamiento de las cabezas femorales, irregularidad en las líneas articulares coxofemorales y hallazgos compatibles con displasia de cadera con desviación de las cabezas femorales hacia medial.

Durante la evaluación por parte del ortopedista se realiza pruebas referentes a la fisionomía del miembro afectado en los cuales, al realizarse la prueba denominada “prueba de cajón”, se evidencia movimiento anormal de la articulación femoro tibio rotuliana, se determina prueba de cajón positiva compatible con ruptura de ligamento cruzado.

El paciente es entrado a cirugía para corrección de lesión del ligamento cruzado, durante su recuperación el paciente se mantuvo con un vendaje de Robert Jones, el cual mantenía el miembro en su posición anatómica y reduce la movilidad de la articulación lo cual permitió la recuperación favorable.

## **Análisis**

### **Discusión de Actividades**

La clínica veterinaria Feline Doctor, ubicada en la ciudad de Bogotá en la calle 106 #13-17 es una clínica guiada a implementar técnicas de manejo exclusivamente felino con el objetivo de prestar el mejor de los servicios a los pacientes llegan a la clínica, iniciando con el manejo adecuado del estrés del paciente y a su vez con un impecable servicio al cliente, guiando a los tutores a una experiencia optima en cuanto a la salud de su mascota felina, diagnóstico de enfermedades y tratamiento certero de las mismas.

Las instalaciones cuentan con espacios de consulta externa, recepción y petshop. Además, cuenta con una muy amplia área de hospitalización y un quirófano bien equipado, donde existe personal capacitado para cada una de las labores establecidas, zona de imagenología y laboratorio propio, dentro de la misma instalación, lo cual lo hace un lugar integro, capaz de abordar todo tipo de pacientes con amplia casuística.

Durante el proceso de este proyecto se evidenciaron diferentes factores los cuales se pudieron manejar según lo mostrado en la teoría.

- Afecciones osteoarticulares o fracturas, tienen un mayor rango de manejo antes de entrar a un proceso ortopédico, no solo la implementación del vendaje de Robert jones.
- Durante la estabilización y fijación de fracturas es ideal enfocar el proceso a tres factores que son: el paciente, el ambiente y el tutor, ya que de esta manera podemos evaluar qué tipo de vendaje o férula implementar en cada paciente.

Si la lesión de Pi se hubiera manejado con férula de spica, hubiera sido favorable la evolución del paciente, ya que al haber tenido incomodidades con el vendaje de Robert Jones, el paciente trató de retirárselo, de ese modo el paciente impidió la estabilización de la fractura durante el proceso antes de entrar a cirugía. La férula de spica permite un mejor soporte de la fractura, ya que al poseer material rígido ofrece una mayor estabilidad, y la característica de esta férula de tener aplicación alrededor del tórax permite que se mantenga bien ubicada sin riesgos de que sea retirada o dañada por el paciente. Por el contrario, enfocándonos en el proceso y evolución de la fractura presente en el paciente Naranjo durante el manejo y estabilización previa al procedimiento quirúrgico un vendaje de Robert Jones hubiera tenido mejor respuesta a la terapéutica, mientras que la aplicación de una férula de spica durante la recuperación de la cirugía hubiera ofrecido una mayor estabilidad y por ende una mejor respuesta en la osteosíntesis de la fractura.

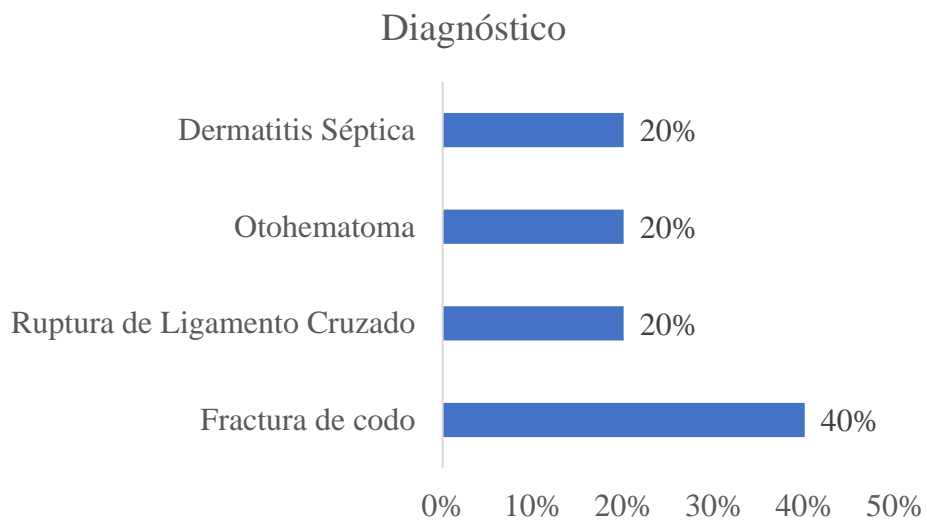
- El manejo y tratamiento de otopneumatomas en mascotas (perros y gatos) se enfoca en el proceso quirúrgico, realizar una incisión en la zona de la oreja y hacer el retiro del material presente entre los tejidos del pabellón auricular, posterior a esto aplicar diferentes puntos de sutura, con el fin de disminuir el espacio muerto entre los tejidos y así evitar una nueva colecta de líquido. Este proceso quirúrgico tiene una viabilidad muy alta, sin embargo, presenta un punto en contra, ya que muchas veces la evolución del paciente es favorable, pero el paciente pierde la estética del pabellón auricular, factor

contraproducente para criadores de mascotas de diferentes razas y felinos de exposición. El uso del vendaje de cabeza y oreja ofrece mantener el tejido del pabellón auricular afectado en una posición anatómica normal sin presentar deformación (Oreja de coliflor) y permite disminuir aún más el espacio muerto en el tejido. No obstante, evaluando la técnica de aplicación del vendaje de cabeza y oreja hay un factor que dificulta su implementación en pacientes felinos, y es que el pabellón auricular no presenta un mayor tamaño con relación al diámetro del cráneo, a comparación de los caninos que, si lo presentan, lo cual permite la aplicación del vendaje sin ningún problema.

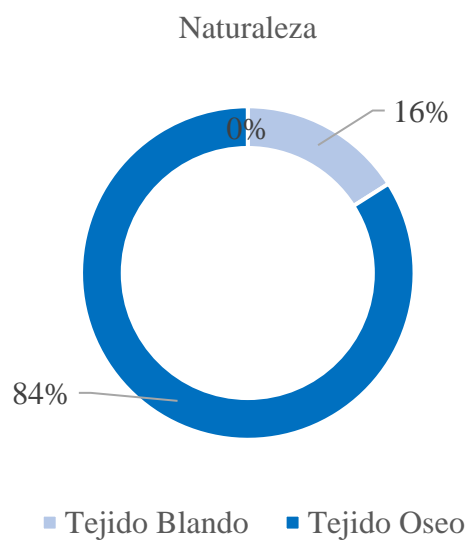
- Durante la realización del proyecto se encuentra escasa literatura donde se evidencien reportes de casos de otohematomas en gatos, sin embargo, cabe la posibilidad de presentarse, y más en casos donde pacientes presenten traumas en esta zona o prurito excesivo como el caso de Bruce.

- El manejo de heridas mediante el uso de vendajes permite cuidado, limpieza y mejor evolución de las lesiones al ofrecer diferentes características como lo son: la protección de la herida al medio ambiente, la aplicación de ungüentos o medicamentos en la zona de la lesión, su factor compresivo el cual nos ofrece drenaje y desinflamación de la zona afectada y recolección de material exudativo que pueda presentar la herida durante su evolución.

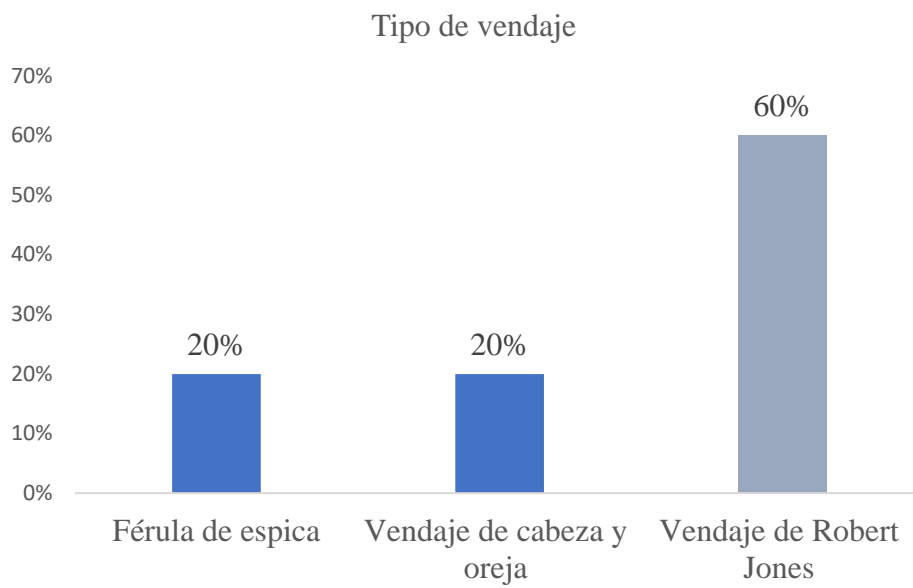
- Los procesos ortopédicos ya sean reducción de fracturas o lesiones osteoarticulares tratados de manera quirúrgica, presentan una evolución pronta y eficaz del paciente durante su recuperación postquirúrgica.

**Figura 43** Diagnóstico

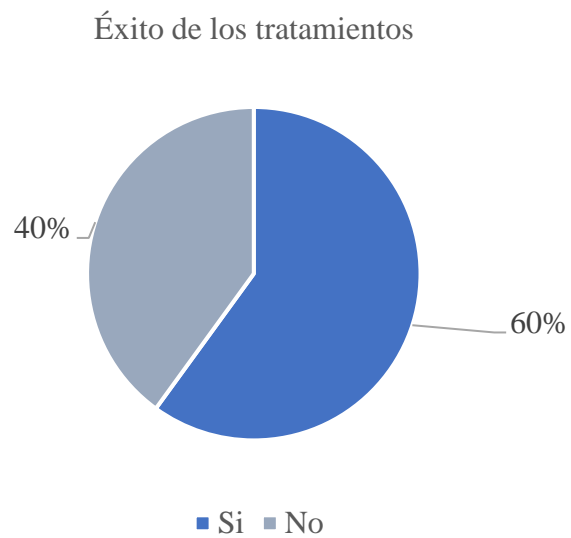
*Nota.* Fuente propia

**Figura 44** Naturaleza

*Nota.* Fuente propia

**Figura 44** Tipo de Vendaje

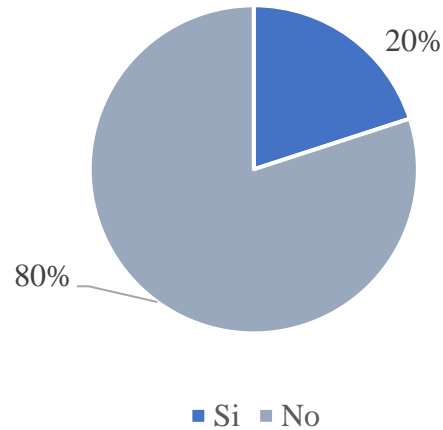
*Nota.* Fuente propia

**Figura 45** Éxito de los tratamientos

*Nota.* Fuente propia

**Figura 46** Viabilidad de un vendaje como único tratamiento

## Viabilidad de un vendaje como único tratamiento



*Nota.* Fuente propia

### Conclusiones

- La viabilidad de manejar heridas mediante el uso de vendajes y medicamentos tópicos esta arraigado a la constancia de la limpieza de la lesión y el cuidado que se tenga con el vendaje.
- El tratamiento de luxaciones traumáticas de hombro o patelar pueden ser tratados sin procedimientos quirúrgicos al tratarse de manera aguda con reubicación de la articulación y tratamiento de soporte con férulas que promuevan la recuperación de la lesión en conjunto a la farmacología.
- Los vendajes y las férulas cumplen un papel importante durante la recuperación de los pacientes posterior a procedimientos de reducción de fracturas al suministrar un apoyo extra a la lesión en conjunto a la reducción de movimiento.
- El tratamiento de apoyo mediante el vendajes de cabeza y oreja en el manejo de otopneumatomas en gatos, depende bastante de la aceptación del paciente al material aplicado y así no empeorar el cuadro clínico.
- Durante el periodo de manejo prequirúrgico de los pacientes fracturados abordados en el trabajo el uso de vendajes o férulas ofreció estabilidad a las lesiones y favoreció la disminución de la inflamación en conjunto con la terapia farmacológica implementada.
- Las diferentes técnicas de férulas y vendajes permiten al médico veterinario versatilidad y apoyo al momento de abordar diferentes lesiones a las que tendrá que enfrentarse durante el desempeño de su carrera profesional.
- El uso de vendajes o férulas para inmovilizar articulaciones permite una recuperación optima, en el tratamiento quirúrgico como en luxaciones patelares o ruptura de ligamento cruzado

## Recomendaciones

### Recomendaciones de la practica:

- Se debería tener mayor practica de este tipo de técnicas como apoyo para tratamientos ortopédicos o manejo de lesiones en piel.
- Se debería realizar un estudio del material escogido para la fabricación de férulas ya que depende mucho al momento de abordar al paciente, ya que esto puede ser crucial para la elaboración de la férula y la eficiencia del tratamiento. Las férulas fabricadas con fibra de vidrio ofrecen un secado rápido, poseen excelente resistencia y no ejerce peso por lo que es más cómoda, sin embargo, es un material costoso y difícil de moldear por lo que no permite correcciones. Mientras que el yeso ofrece facilidad de moldear la férula, y al tener un periodo de secado mayor permite realizar modificaciones durante su aplicación, pero produce incomodidad por su peso y necesita cuidado especial para mantener su integridad.
- La recuperación de las heridas mediante el tratamiento con vendaje y ungüentos depende mucho del acompañamiento del médico veterinario y del propietario, se sugiere el monitoreo regular del vendaje para así analizar la integridad de este, como mal olor, humedad, mal posicionamiento o contaminación de agentes externos, y la evaluación de inflamación, eritema, isquemia, o secreciones corporales.
- El uso de anestésicos o sedantes durante la ubicación de las férulas o vendajes permitirá un mejor abordaje de la lesión sin riesgos de accidentes o el aumento del estrés en los pacientes.

### Recomendaciones de la monografía:

- Los vendajes usados en el tratamiento de heridas pueden ser modificados, se sugiere crear un acceso entre el vendaje en forma de puerta el cual permite llegar a la lesión para monitorear su evolución o hacer la aplicación de medicamentos tópicos sin la necesidad de retirar todo el vendaje. Esta apretura la cual se encuentra en la primera y segunda capa del vendaje ofrece la protección de la herida, mientras que la tercera capa mantiene en su posición las demás.
- El Uso de vendaje de cabeza y oreja favorece la recuperación y el tratamiento de otopneumatomas ya que permite trabajar la otitis con medicación local y favorece la eliminación de espacio muerto con la compresión ejercida.
- El abordaje médico, la revisión exhaustiva y las herramientas de apoyo como el equipo de radiografía son esenciales al momento de tomar una decisión en el abordaje de las patologías mediante el uso de dicho protocolo.

### Lista De Referencias

- Arciniegas, E. (2021). *Luxación coxal caudoventral en canino mestizo*. Universidad de Pamplona. Pamplona, España.
- Cano, F., et al. (2022). *Atlas de anatomía del gato*. Multimedia Ediciones Veterinarias. Barcelona, España.
- Castaño, C. (2021). *Dispositivo para tratar fracturas simples de tibia y peroné en perros*. Universidad Católica de Pereira.
- Cruz, J., (2008). *Principios básicos del manejo de las heridas*. Departamento de Salud Animal, Universidad de Caldas, Manizales, Colombia.
- Cuña, K. (2017). *Terapia regenerativa aplicando plasma rico en plaquetas y parches de fibrina en casos clínicos de heridas cutáneas en caninos*. Universidad de la República, Facultad de Veterinaria. Monterrey, Uruguay.
- Done, S., et al. (2010). *Atlas en color de anatomía veterinaria: El perro y el gato*. Elsevier España. Barcelona, España.
- Francia, A., et al. (2012). *Traumatología para no traumatólogos*. AVEPA. Universidad Autónoma de Barcelona. Barcelona, España.
- Fossum, T. W. (1999). *Cirugía en pequeños animales*. Ciudad Autónoma de Buenos Aires, Argentina: Inter-Médica.
- Guisbert A., et al. (2022). *Otohematoma bilateral en gato macho (Felis catus): relato de caso*. Revista Estudiantil AGRO-VET, Facultad de Agronomía, Universidad Mayor de San Andrés.
- Larrosa, S. (2011). *Artrografía de hombro en caninos y su utilización en el diagnóstico de las distintas patologías de la región*. Universidad de la República, Facultad de Veterinaria. Montevideo, Uruguay.
- Lemos, M. (2023). *Generalidades de fracturas*. Universidad de Montevideo. Montevideo, Uruguay.
- Madrigal, P. A. (2007). *Utilización del método de Putman para el diagnóstico de luxación de patela en perros*. Universidad Nacional, Facultad de Ciencias de la Salud, Escuela de Medicina Veterinaria.
- Nieto, C. (2023). *Generalidades de fracturas*. Universidad Tecnológica de Pereira. Pereira, Colombia.
- Risalde, M. (2014). *Tratamiento quirúrgico del otohematoma en perro*. Universidad de Córdoba. España.
- Rodríguez, D., & Fernández, K. (2007). *Determinación de frecuencia de politraumatismo óseo en mascotas caninas en el hospital animal El Dorado*. Universidad Nacional Agraria. Managua, Nicaragua.

- Santoscoy, E. (2008). *Ortopedia, neurología y rehabilitación en pequeñas especies: Perros y gatos*. Universidad Nacional Autónoma de México.
- Selva, J. (2021). Evolución de la traumatología y ortopedia veterinaria. *Journal of the Selva Andina Animal Science*®. Bolivia.
- Söns, M. (2013). *Manual práctico de férulas y vendajes para pequeñas especies*. Universidad Nacional Autónoma de México. México D.F., México.
- Suazo, L. (2012). *Clasificación de fracturas*. Universidad de Concepción. Chile.
- Swaim, S., et al. (2012). *Técnicas de vendaje e inmovilización con escayolas y férulas en pequeños animales*. Multimedia Ediciones Veterinarias. Barcelona, España.
- Swaim, S. (2007). *Vendaje de regiones problemáticas en perros y gatos*. SEVC-AVEPA. Barcelona, España.
- Wheeler, J. (2011). Cómo usar correctamente un vendaje enyesado. *REDVET. Revista Electrónica de Veterinaria*, 1695-7504, 12(3). Córdoba, Argentina.