

**Diagnóstico anatomopatológico y toma de muestras del Virus De La Necrosis Pancreática
Infecciosa (IPN) en trucha arcoíris (*Oncorhynchus mykiss*)**

**Wilford Villamil Filo
ID: 19141**

**Tutor
Juan Carlos Ospina Chiriví**

**Fundación Universitaria Agraria de Colombia,
Facultad de Ciencia Agrarias,
Programa Medicina Veterinaria.**

Bogotá, 2024.

1 RESUMEN

Con el paso de los años, la ictiología se ha posicionado como una de las ramas de la medicina veterinaria con mayor evolución e interés debido a su importancia investigativa, productiva y económica a nivel mundial, por lo que se enfrenta a diversos desafíos sanitarios, en ámbitos de salud animal y humana, los cuales van encaminados a la prevención y diagnóstico para la toma de decisiones a nivel poblacional.

En este contexto, el diagnóstico anatomopatológico constituye una de las principales herramientas para identificar agentes etiológicos y lesiones que ocurren en órganos y tejidos con el fin de establecer medidas de control y manejo para cada caso. El Virus De La Necrosis Pancreática Infecciosa (IPN), es una enfermedad viral con grandes índices de mortalidad poblacional, se posiciona como una de las patologías de peces con mayor auge en los últimos años, promoviendo la creación de nuevas estrategias para su prevención y técnicas para su diagnóstico.

El objetivo de la presente monografía es hacer una revisión de literatura para lograr una identificación y un acercamiento al protocolo de toma de muestras e identificación del virus de la necrosis pancreática infecciosa en trucha arcoíris (*Oncorhynchus mykiss*) mediante el estudio técnicas anatomopatológicas, haciendo uso de bases de datos enfocadas a los hallazgos macroscópicos e histopatológicos de los peces.

2 ABSTRACT

Over the years, ichthyology has positioned itself as one of the branches of veterinary medicine with the greatest evolution and interest due to its investigative, productive and economic importance at a global level, which is why it faces various health challenges in the areas of animal and human health, which are aimed at prevention and diagnosis for decision-making at the population level.

In this context, the anatomopathological diagnosis constitutes one of the main tools to identify etiological agents and lesions that occur in organs and tissues to establish control and management measures for each case. The Infectious Pancreatic Necrosis Virus (IPN) is a viral disease with high population mortality rates, it is positioned as one of the fish pathologies with the greatest boom in recent years, promoting the creation of new strategies for its prevention and techniques for its diagnosis.

The objective of this monograph is to review the literature to identify and approach the protocol for sampling and identification of the infectious pancreatic necrosis virus in rainbow trout (*Oncorhynchus mykiss*) by studying anatomopathological techniques, using databases focused on macroscopic and histopathological findings of fish.

3 OBJETIVOS

Objetivo general

Describir el diagnóstico anatomopatológico y toma de muestras de la Necrosis Pancreática Infecciosa (IPN) en trucha arcoíris (*Oncorhynchus mykiss*) mediante una revisión sistemática de literatura.

Objetivos específicos

- Realizar una búsqueda sistemática de información en algunas bases de datos sobre la toma de muestras y diagnóstico anatomopatológico de la IPN.
- Seleccionar parámetros y palabras clave para la inclusión y exclusión de la información.
- Analizar las fuentes de información con las técnicas vigentes de diagnóstico anatomopatológico en trucha arcoíris (*Oncorhynchus mykiss*).
- Elaborar una monografía que permita identificar el diagnóstico anatomopatológico y toma de muestras de la Necrosis Pancreática Infecciosa (IPN) en trucha arcoíris (*Oncorhynchus mykiss*) teniendo en cuenta los hallazgos macroscópicos y microscópicos.

4 INTRODUCCIÓN

La Necrosis Pancreática Infecciosa, o IPN, es una enfermedad causada por un virus de ARN bicatenario sin envoltura (Tapia, Barría, Kuznar, & Yáñez, 2019) pertenece a la familia *Birnaviridae*, género *Aquabirnavirus*, su distribución mundial ha sido determinante en el constante crecimiento de casos con el paso de los años (Tufiño, y otros, 2020), la IPN afecta principalmente a salmones y truchas, tanto alevinos como peces adultos pueden contraer la enfermedad, el principal reto radica en su transmisión vertical, como también horizontal, así como su resistencia ambiental (Tapia, Barría, Kuznar, & Yáñez, 2019). Los huevos de la trucha arcoíris (*Oncorhynchus mykiss*) pueden contraer el virus, y aunque superen la Necrosis Pancreática Infecciosa, pueden convertirse en portadores con posibilidad de infectar a nuevos peces por el contacto con heces, causando índices de mortalidad de hasta 90% (Mileva E. , 2019).

Por las variables expresadas, y debido a que la Necrosis pancreática Infecciosa en truchas es considerada una enfermedad emergente (Celene, 2006) , se ha vuelto determinante su estudio para el control, prevención y diagnóstico, es necesario destacar la importancia de aquellas patologías que generan grandes índices de mortalidad y morbilidad, en cómo pueden influir negativamente en actividades económicas como la acuicultura.

La recopilación de literatura es una herramienta fundamental para dar a conocer a los profesionales veterinarios sobre la correcta identificación y mitigación de enfermedades emergentes en Colombia y a nivel mundial, por lo cual el objetivo fundamental de esta monografía es realizar una aproximación a la toma de muestras para el diagnóstico anatomopatológico de la necrosis pancreática infecciosa, abarcando una amplia revisión de literatura tratando de extraer lo más relevante y útil que abarque desde las generalidades de la enfermedad, histopatología, toma de muestras e incluso situación actual de la enfermedad en Colombia.

5. MARCO DE REFERENCIA

Contextualización

El diagnóstico anatomopatológico es considerado una de las herramientas más importantes del médico veterinario, permaneciendo con el paso de los años dentro de los métodos más eficaces ante el mantenimiento de la salud animal, la prevención de enfermedades e incluso la investigación y creación de material educativo sobre las patologías que aparecen y evolucionan día a día. (Miriam Damián Sandoval, 2024)

El avance tecnológico y el desarrollo constante de las enfermedades existentes y emergentes pueden generar desafíos adicionales en el entrenamiento del médico veterinario moderno, sobre todo al establecer el diagnóstico patológico dentro de las competencias clave del estudiante y el profesional, es por ello que la actualización constante de los profesionales es casi obligatoria, en acompañamiento de la evolución de los métodos educativos para mantener el paso sobre los cambios inevitables del entorno de la salud animal. (Miriam Damián Sandoval, 2024)

Dentro de las ventajas más relevantes del estudio del diagnóstico patológico es posible mencionar en primer lugar el diagnóstico y prevención de enfermedades y como este punto se relaciona estrechamente a mejoras de bienestar animal, al poder brindar mejor calidad de vida para los animales, sin importar su rol o su condición, ya sean de producción, animales de compañía, o especímenes de investigación, adicionalmente la patología veterinaria cumple un papel determinante ante la salud pública por su contexto poblacional y la relación de enfermedades que puedan transmitirse de animales a humanos, conocidas como enfermedades zoonóticas. (Miriam Damián Sandoval, 2024)

Por último pero no menos importante, se debe reconocer la estrecha relación de la patología veterinaria como competencia fundamental del profesional, y el avance del conocimiento científico, al contribuir al desarrollo de nuevas técnicas y estrategias en el estudio de las enfermedades, generando nueva literatura, preparando investigadores e investigaciones de enfermedades existentes que nunca dejan de evolucionar, y enfermedades emergentes que se vuelven relevantes con la constante evolución de la biología y el campo de acción del médico veterinario. (Miriam Damián Sandoval, 2024)

Acuicultura En Colombia

Según la (FAO, 2023) la producción mundial de animales acuáticos para el año 2020 alcanzó la suma de 178 millones de toneladas, de las cuales, casi el 90% fueron para consumo humano, esta creciente actividad se destaca como las más importantes económicamente y en términos de seguridad alimentaria, sobre todo en países en vía de desarrollo o de pocos recursos (Quintana, Gentile, & Hernández, 2022), Colombia cuenta con una longitud de costa de 3.240 km, ríos de 988.000 km² de mar y 7.000 km² de ciénegas y otros cuerpos de agua continentales, en los cuales existe la pesca artesanal en aguas dulces y marinas, de las cuales para el año 2022 sumaron un total de 320.000 toneladas (FAO, 2023)

Aunque Colombia cuenta con las cualidades ambientales y geográficas para pesca marina y de agua dulce, el 90% de la actividad acuícola para consumo humano se desarrolla en estanques y sistemas de jaula flotantes, donde prima el consumo de tilapia, trucha, cachama y camarón (Quintana, Gentile, & Hernández, 2022).

El caribe colombiano se destaca por el cultivo del camarón, sin embargo, en todo el resto del territorio se produce la trucha como principal actividad acuícola, siendo este el pez más producido a nivel nacional ya sea en lagos, estanques o sistemas de jaula flotantes (FAO, 2023).

Familia *Birnaviridae*

La familia *Birnaviridae* constituye un grupo de virus que pueden afectar a una amplia variedad de animales, desde aves, insectos hasta peces. Se caracteriza por su capsula icosaédrica sin envoltura vírica, en adición a un genoma segmentado de ARN bicatenario. Su nombre se establece como diminutivo de “Virus RNA bi-segmentado”, o en inglés “Bisegmented RNA virus” (Brodrick & Broadbent, 2023)

Su replicación viral se caracteriza por realizarse en el citoplasma de la célula huésped, posterior a procesos de endocitosis mediada por receptores, donde finalmente usa un modelo de transcripción de ARN bicatenario. (Brodrick & Broadbent, 2023)

Los virus de la familia *Birnaviridae* incluyen siete géneros, *Avibirnavirus* (Aves), *Aquabirnavirus* y *Blosnavirus* (Peces), *Ronavirus* (Rotíferos), *Telnavirus* (Moluscos), *Entomobirnavirus* y *Dronavirus* (Insectos) (Brodrick & Broadbent, 2023)

A pesar de ser responsable de infecciones en una gran variedad de especies, es un virus que no se comenzó a investigar a profundidad hasta el año 2013 donde empezaron a estandarizarse algunos de sus mecanismos moleculares y características de replicación. Este interés investigativo surge a partir del impacto económico causado en los sistemas de producción avícola y acuícola en consecuencia a enfermedades producidas por virus de la familia *Birnaviridae*. (Brodrick & Broadbent, 2023)

Algunas de las enfermedades más comunes causadas por virus de la familia *Birnaviridae*, son, Avibirnavirus, causante del virus de la bursitis infecciosa (IBDV), que infecta a aves domésticas y silvestres, Aquabirnavirus, aislado de diferentes especies de peces y mariscos, característico del virus de la necrosis pancreática infecciosa (IPNV), Entomobirnavirus, en el que se encuentra el virus *Drosophila X* de la mosca de la fruta (*Drosophila melanogaster*) y Blosnarvirus, específico del virus de la cabeza de serpiente (Kibenge & Godoy, 2016).

Los huéspedes naturales del virus de la necrosis pancreática infecciosa (Aquabirnavirus) son peces salmónidos y otros peces marinos y de agua dulce. El virus se transmite tanto vertical como horizontalmente. Las infecciones pueden provocar alta mortalidad en alevines junto a lesiones de necrosis pancreática. Los peces adultos infectados duran toda la vida portadores sin signos evidentes de infección. (Delmas, y otros, 2018)

Necrosis

La Necrosis es un mecanismo de muerte celular, que, a diferencia de la apoptosis y la autofagia, es de naturaleza no controlada, que promueve reacciones inflamatorias, y que principalmente surge ante deficiencia de ATP en eventos de isquemia y por fallas en los ciclos dependientes de oxígeno del organismo. La isquemia causa daño celular particularmente extenso porque la disminución de la perfusión produce no sólo un déficit de oxígeno (hipoxia), sino también una deficiencia de glucosa y otros nutrientes, además de una acumulación de subproductos metabólicos tóxicos. (ZACHARY, 2022).

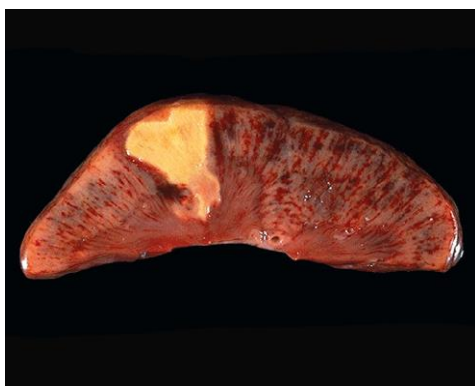

Imagen 1. Riñón con lesión necrótica a causa de isquemia (Kumar, Abbas, & Aster, 2020)

La necrosis puede ser causada por diversos factores adicionales a la isquemia, inicialmente las infecciones, ya sean por virus, bacterias y otros patógenos, estos agentes pueden inducir necrosis mediante los procesos y desarrollo de las enfermedades generadas al momento de invadir las células para posteriormente generar procesos de replicación y transcripción.

En segundo lugar, el trauma físico, en lesiones mecánicas, quemaduras o congelación, pueden inducir procesos necróticos al generar daño directo a las células afectadas, de este mismo modo, la exposición a toxinas y sustancias químicas, pueden derivar en daño celular severo. (Agudelo & López, 2010)

Histológicamente, el tejido necrótico se puede identificar por su apariencia y morfología, mientras que el tejido viable normalmente muestra núcleos bien pronunciados, los núcleos del tejido necrótico a menudo parecen reducidos o faltan por completo y a menudo la necrosis suele ir acompañada de inflamación. (ZACHARY, 2022)

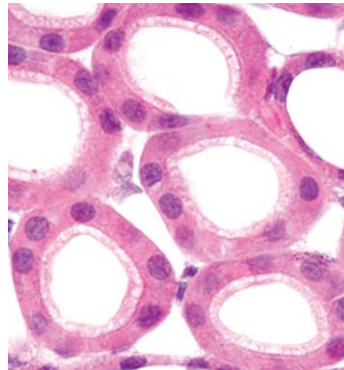


Imagen 2. Túbulos renales normales (Kumar, Abbas, & Aster, 2020)

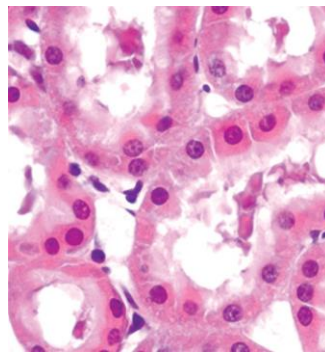


Imagen 3. Isquemia aguda (Reversible) (Kumar, Abbas, & Aster, 2020)

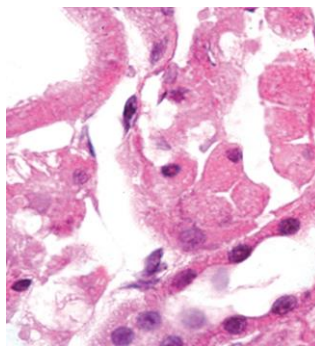


Imagen 4. Necrosis (Irreversible) (Kumar, Abbas, & Aster, 2020)

El mecanismo patológico de la necrosis implica varios pasos, en el momento que hay un daño inicial, la afectación primaria se da sobre la membrana plasmática, siendo uno de los primeros eventos de la necrosis, seguido a ello, hay una pérdida de la integridad de la membrana, lo cual permite la entrada descontrolada de iones de calcio al interior de la célula, activando enzimas destructivas como fosfolipasa, proteasas y endonucleasas. (Agudelo & López, 2010)

La segunda fase consiste en disfunción mitocondrial, es clave el estrés oxidativo consecuente a la entrada de calcio, que da continuidad a producción de especies reactivas de oxígeno que degeneran las mitocondrias afectando la producción de ATP y conllevando a un fallo energético de la célula. (Kumar, Abbas, & Aster, 2020)

Esta acumulación progresiva de daño lleva a la ruptura de la célula, junto a la liberación de su contenido al espacio extracelular conllevando a respuesta inflamatoria del sistema inmune del organismo. (Kumar, Abbas, & Aster, 2020)

Necrosis Pancreática Infecciosa

La Necrosis Pancreática Infecciosa, o Infectious Pancreatic Necrosis por sus siglas en inglés (IPN), es una de las enfermedades de distribución mundial más graves en la trucha y el salmón, sobre todo en alevines y peces jóvenes (Zhu, y otros, 2017), es producida por un virus de la familia *Birnaviridae* del género *Aquabirnavirus*. (Eriksson, y otros, 2020).

Se caracteriza por su transmisión horizontal y vertical, en huevos fertilizados puede haber presencia del virus de una generación a otra, y en truchas adultas se transmite por el contacto con heces de peces portadores que sobrellevaron la enfermedad (Mileva E. , 2019).

Los índices de mortalidad pueden ser hasta de 100% de los peces expuestos al virus, esto debido a su morbilidad, sin embargo, en algunos casos dependiendo del genoma y el ambiente la mortalidad puede ser mucho menor, aunque en algunos casos se ha podido demostrar nuevas

variantes de IPN que resultan ser mortales incluso en peces genéticamente resistentes. (Hillestad, Johannessen, Olav, & Moghadam, 2021).

El control de la IPN se compone de estrategias de bioseguridad, en donde se implementan estrictas medidas de higiene, por la naturaleza de transmisión del virus, se hace necesario un estricto control en las instalaciones de acuicultura, también existe la vacunación de peces ante la IPN, aunque ayuda a reducir la incidencia de la enfermedad, no la mitiga en su totalidad. (Mileva E. , 2019)

La selección genética es también es determinante para la crianza de peces con mayor resistencia al virus, finalmente el muestreo, y diagnósticos oportunos son efectivos para detectar la presencia del virus con la finalidad de realizar estrategias de cuarentena y monitoreo, minimizando la morbilidad del virus. (Mileva E. , 2019)

Uno de los mayores retos del control de la IPN es su distribución geográfica, la IPN se encuentra a nivel mundial, afectando las industrias de acuicultura en varios países, donde los más afectados incluyen a Noruega, Chile, Escocia, Canadá, Estados Unidos y México. (Mileva E. , 2019)

Signos externos e internos

Los signos clínicos de la Necrosis Pancreática Infecciosa en la trucha constan principalmente de pérdida de apetito, distensión abdominal, exoftalmos y ennegrecimiento de la piel, siendo el signo más característico la distensión abdominal incluso sin ningún tipo de alimento. (Ahmadivand, Weidmann, El-Matbouli, & Holasoo, 2020).

Los signos clínicos más visibles se evidencian en peces pequeños, de hasta 10 gramos, siendo más comunes en aquellos que pesan entre 0.1 y 3 gramos, mientras que, en peces de 50 a 100 gramos, la mortalidad de peces a causa de IPN tiende a ser de 38 a 45%. Los factores predisponentes para la presentación de signos clínicos y la virulencia de IPN son la edad, estrés, temperatura del agua, y genoma del pez, aunque los signos no siempre son específicos, pueden constituir una guía de partida. (Mileva E. , 2019)




Imagen 5. Signos externos de IPN (Ascitis, exoftalmia) (Mileva E. , 2019)

Dentro de los signos clínicos más determinantes, se pueden destacar la hiperpigmentación del pez, así como exoftalmia y ascitis, y en menor medida, lesiones en el área de las branquias. En peces jóvenes es posible encontrar un estómago y tracto intestinal vacío, petequias en los ciegos pilóricos y exudado de aspecto lechoso en la cavidad del canal del pez.



Imagen 6. Ciegos pilóricos con focos hemorrágicos. (Mileva E. , 2019)

En cuanto al comportamiento de peces con posible infección de la IPN, es posible identificar peces con anorexia, así como nado descoordinado y atípico acompañados de periodos de letargia, no obstante, una de las señales más comunes de infección con la IPN es la alta mortalidad de los peces en un periodo de tiempo corto.



Imagen 7. Trucha con signos clínicos de IPN, distensión abdominal.
(Büyükekiz, y otros, 2017)

Necropsia en peces

La necropsia constituye una de las herramientas de diagnóstico más importantes en medicina veterinaria, la detección de enfermedades mediante el análisis macroscópico y microscópico es fundamental en la toma de decisiones a nivel poblacional en producciones de origen animal, es por ello, que en peces la necropsia también es ampliamente utilizada en compañía a un meticuloso protocolo a seguir. Inicialmente es necesario realizar la eutanasia, de manera humanitaria y con bienestar animal, el pez debe ser sumergido en agua con anestésico hasta que los movimientos operculares cesen y se evidencie pérdida de equilibrio, hay que tener en cuenta que este proceso tiene variaciones dependiendo de la especie y el tamaño, así como el anestésico a usar depende de los requerimientos del laboratorio (Mangus & Pessier, 2021).

Posteriormente se deben tomar peso y medidas del pez, y luego tomar una muestra de sangre de la vena caudal, aunque también se puede extraer de la aorta dorsal o mediante punción cardíaca. Es fundamental realizar una evaluación de la integridad general del pez, en busca de lesiones, parásitos, manchas o cualquier otra anomalía que pueda ser evidente macroscópicamente (Blazer, Walsh, Braham, & Smith, 2018).



Imagen 8. Necropsia en pez, abertura de la cavidad abdominal.
(Blazer, Walsh, Braham, & Smith, 2018)

Se procede a abrir la cavidad abdominal, utilizando unas tijeras cortando desde la zona anal hasta el opérculo y luego retirando el colgajo de músculo para exponer los órganos internos, debe haber registro de las anomalías macroscópicas de los órganos del pez, así como la documentación de las muestras enviadas a análisis. Las muestras de órganos y tejidos deben ser enviadas a análisis en formol bufferado al 10% y deben ser de aproximadamente 2 a 3 cm (Blazer, Walsh, Braham, & Smith, 2018).




Imagen 9. Protocolo de necropsia en peces. (HIPRA, s.f.)

Dentro de las anomalías macroscópicas que se pueden evidenciar en la necropsia de un pez, podemos enlistar exoftalmia, úlceras y exposición de músculo por pérdida de escamas, opérculo erosionado, exposición de branquias, forúnculos, focos de melanina y en algunos casos también puede aparecer de manera generalizada, erosión de aletas, deformidades espinales, prolapso anal, pérdida de escamas, focos hemorrágicos, distensión abdominal, cataratas y ectoparásitos. (Celene, 2006)

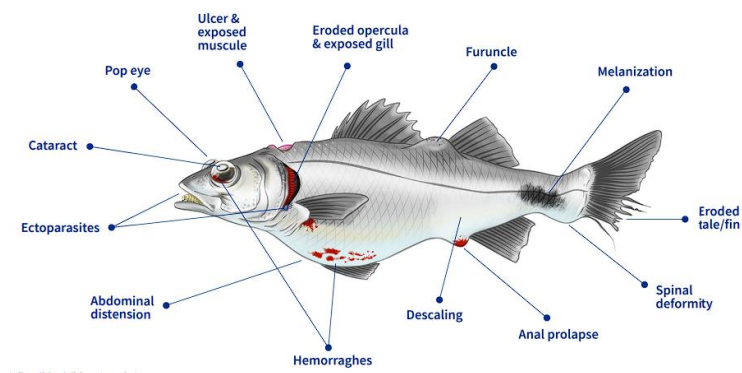


Imagen 10. Posibles lesiones macroscópicas externas. (HIPRA, s.f.)

Toma de muestras

Dando continuidad al proceso de necropsia dentro del contexto del diagnóstico anatomopatológico, la toma de muestras constituyen el primer paso a la meta del diagnóstico preciso y lo más acertado posible, la toma adecuada de muestras en necropsia es crucial, las muestras deben ser representativas de la enfermedad a diagnosticar, es por ello que se hace vital conocer el mecanismo de infección y que órganos o tejidos son relevantes a muestrear, cabe aclarar

que las muestras deben estar en buen estado, el mejor estado si es posible, para permitir un buen diagnóstico por histopatología e incluso biología molecular. (Briceño, y otros, 2018)

El siguiente grafico tiene la finalidad de mostrar en porcentajes la frecuencia de los diferentes hallazgos macroscópicos de las lesiones características de IPN:

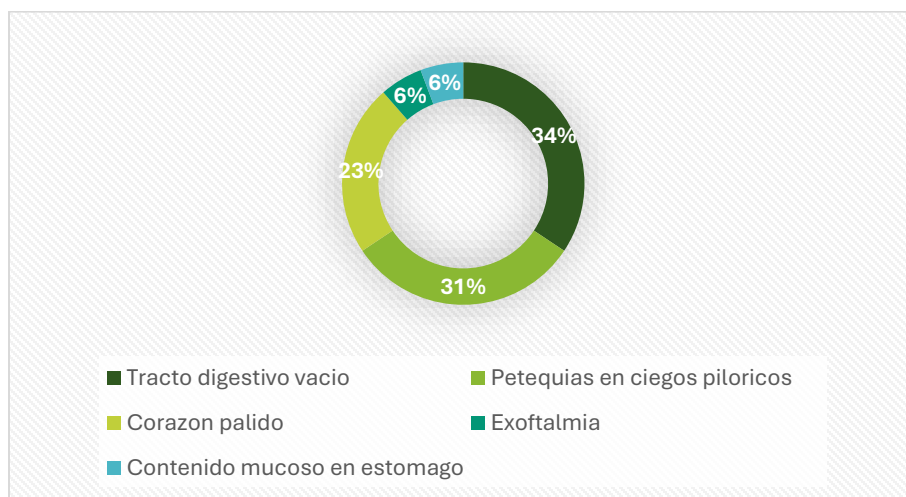


Imagen 11. (Godoy, y otros, 2022) Porcentaje de hallazgos macroscópicos de IPN

Teniendo en cuenta la naturaleza de la enfermedad, y los órganos de importancia, el siguiente paso consta de muestrear los órganos de interés así tengan cambios macroscópicos o no, no obstante, la toma de muestras de órganos y tejidos con cambios de morfología, color, que tengan lesiones o cualquier hallazgo relevante, se debe tomar obligatoriamente para revisión histopatológica. (Briceño, y otros, 2018)

Posterior a la apertura del canal de la trucha, se verifica la cavidad pericárdica, para muestrear el corazón.

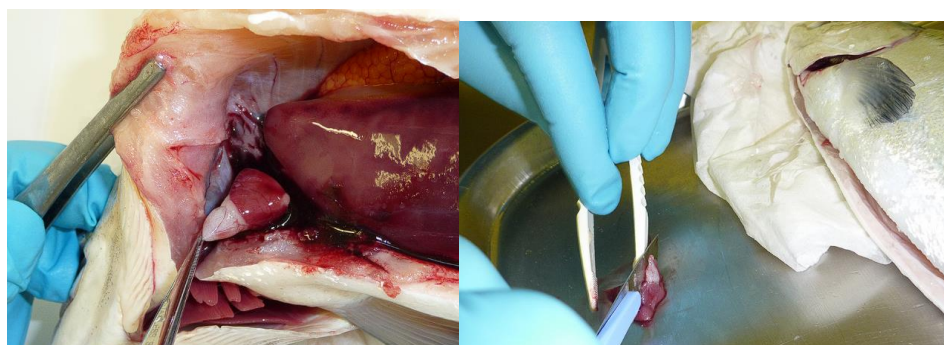


Imagen 12. Toma de muestra de corazón. (Noguera, Ubada, Bruno, & Semenas, 2015)

Dando continuidad al proceso de muestreo, el tracto digestivo debe ser examinado cuidadosamente ya que sus componentes pueden tener variaciones dependiendo la especie y el tamaño del pez, así como el estómago puede estar lleno o vacío, el diagnóstico anatomopatológico requiere la búsqueda de signos como hemorragias, petequias, inflamación e incluso parásitos. (Noguera, Ubada, Bruno, & Semenas, 2015)

Para análisis histológico se debe tomar porciones del hígado, ciegos pilóricos, páncreas, bazo y varias porciones aleatorias del tracto digestivo, es posible tomar porciones de la vejiga natatoria en esta etapa. (Noguera, Ubada, Bruno, & Semenas, 2015)



Imagen 13. Toma de muestra tracto digestivo. (Noguera, Ubada, Bruno, & Semenas, 2015)

Adicionalmente, el riñón puede contribuir al diagnóstico de enfermedades de origen viral, por lo que se debe tomar también. (Noguera, Ubada, Bruno, & Semenas, 2015)

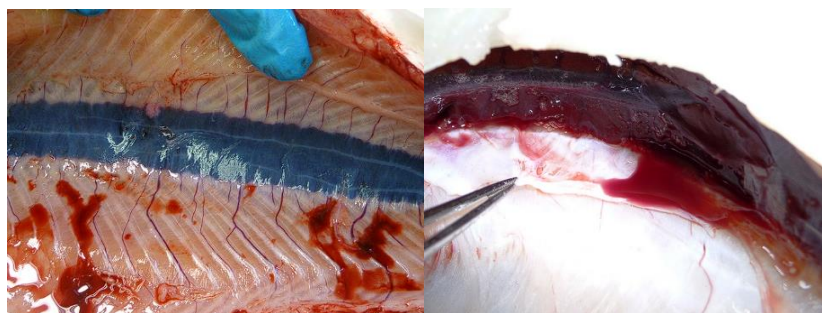


Imagen 14. Toma de muestra de riñón. (Noguera, Ubada, Bruno, & Semenas, 2015)

El muestreo de órganos y tejidos es la base del diagnóstico anatomopatológico, es por ello por lo que se debe mencionar el correcto proceso para la fijación de órganos y tejidos para la elaboración de láminas histológicas. El muestreo se debe elaborar lo más pronto posible posterior

al sacrificio del espécimen, la fijación se realiza en formalina bufferada al 10%, manteniendo un porcentaje de 10 partes de solución por una parte de tejido. (Noguera, Ubeda, Bruno, & Semenas, 2015)

El tejido no debe estar aplastado ni maltratado y las muestras tomadas no deben superar más de 1 a 2 cm de grosor, esto con la finalidad de que el formol pueda penetrar a lo largo y ancho del tejido, fijando todas las células de la muestra. Finalmente, la muestra debe almacenarse en recipientes sellados, de boca ancha, a prueba de derrames, de suficiente tamaño para que la muestra no se aplaste y quede sumergida en la solución. (Noguera, Ubeda, Bruno, & Semenas, 2015)

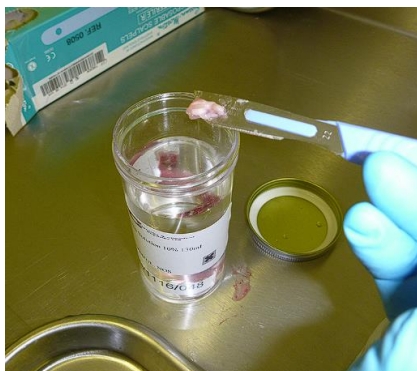

Imagen 15. Almacenamiento de la muestra. (Noguera, Ubeda, Bruno, & Semenas, 2015)

Como recomendaciones adicionales en el momento de tomar un tejido con cambios morfológicos o lesiones, es necesario también dejar una parte de tejido sano en la muestra, esto con el fin de comparar a nivel microscópico el tejido sano con el tejido afectado, y poder evaluar la lesión con mayor profundidad. (Noguera, Ubeda, Bruno, & Semenas, 2015)

Histopatología de la Necrosis Pancreática Infecciosa en trucha

El examen histopatológico de los peces infectados consta de cambios considerables en el páncreas e hígado, pero incluso puede haber lesiones en ciegos pilóricos, vejiga natatoria, estomago, branquias y bazo. (Mileva E. , 2019)

Principalmente se puede evidenciar degeneración vacuolar de las células pancreáticas con presencia de núcleos picnóticos. Hay necrosis difusa en el tejido adiposo con infiltración de células inflamatorias en el páncreas. Además, también puede haber degeneración vacuolar y apoptosis en las células del hígado, junto con una hemorragia grave. (Zhu, y otros, 2017).

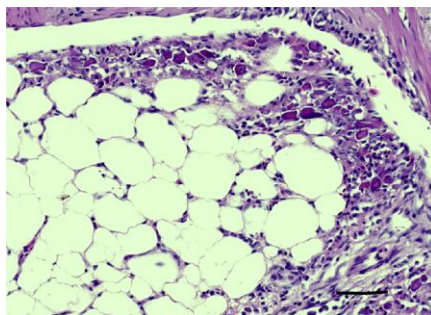


Imagen 16. Necrosis difusas de células pancreáticas en Salmon Atlántico. (Jeney, 2017)

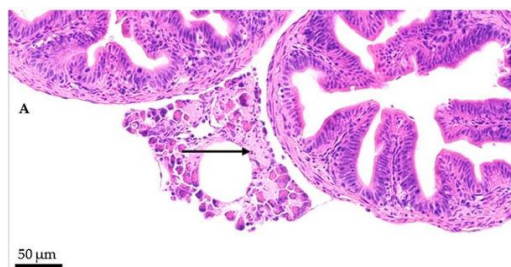


Imagen 17. Necrosis de células pancreáticas. (Godoy, y otros, 2022)

La siguiente tabla relaciona la naturaleza y la frecuencia de las lesiones histopatológicas en tejidos causadas por IPN:

Tejido	Descripción Histopatológica	Diagnostico	Frecuencia %
Páncreas	Perdida estructural de células acinares.	Difusa, severa, necrosis de páncreas.	37/46
Hígado	Perdida estructural de los hepatocitos, células hinchadas con contenido granulas en el citoplasma, perdida de la integridad,	Difusa, severa, necrosis hepática.	36/46

	núcleos picnoticos y cuerpos eosinofílicos.		
Ciegos Pilóricos / Intestino	Necrosis del epitelio, contenido eosinofílico en la luz de ciegos pilóricos.	Difusa, leve a severa, necrosis intestinal.	5/46
Riñón	Presencia de depósitos basófilos en la luz de los túbulos y uréteres,	Calcinosis renal	3/46
Corazón	Infiltración de células mononucleares en miocardio y epicardio.	Multifocal a difusa, subaguda, leve a moderada, epicarditis y miocarditis.	8/46

Tabla 1. Hallazgos macroscópicos y su porcentaje. (Godoy, y otros, 2022)

6. MÉTODOS Y TÉCNICAS

- **Tipo de investigación**

La monografía actual consta de una revisión de literatura, que por objetivo tiene la recopilación de información sobre el diagnóstico anatomopatológico y toma de muestras de la Necrosis Pancreática Infecciosa en trucha arcoíris, teniendo en cuenta los hallazgos macroscópicos, microscópicos ante el muestreo de órganos y tejidos.

- **Métodos**

Se identifico literatura que exponía en su contenido técnicas de diagnóstico anatomopatológico y de toma de muestras para identificación de Necrosis Pancreática Infecciosa (IPN) en trucha

arcoiris de las bases de datos mencionadas en (Tabla 2), en diferentes idiomas en las bases de datos seleccionadas.

- **Fuentes de información.**

Se trabajo con la información obtenida de las siguientes bases de datos seleccionadas. Las cuales se describen en la tabla 2:

Tabla 2. Bases de datos.

Medline	E-libro
Pubmed	ELSEVIER
Science direct	Springer Link
Wiley online library	Google Académico
Pubmed	Sage Journals

Se realizo un análisis del contenido de la revisión de literatura, evidenciando que estuviera bajo los estándares y criterios de exclusión e inclusión mencionados en la tabla 3.

- **Criterios de selección**

Los criterios de selección que aprobaron la información seleccionada para la revisión bibliográfica en el desarrollo de la monografía se describen en la tabla 4.

Tabla 4 Criterios de inclusión y exclusión

Inclusión	Exclusión
Técnicas de necropsia y muestreo de órganos y tejidos en peces.	Técnicas de necropsia y muestreo de otras especies. (Mamíferos, reptiles, aves)
Literatura de enfermedades virales en peces.	Literatura gris (Blogs, folletos, publicaciones informales, etc.).
Toma de muestras para histopatología.	Toma de muestras para microbiología.
Artículos, journals y libros originales.	Publicaciones duplicadas en múltiples bases de datos.

Estudios en Inglés y Español.	Estudios en otros idiomas.
Literatura encontrada en bases de datos con relación a IPN.	Artículos y estudios de otras enfermedades en trucha arcoíris.

La información analizada se categorizo en un documento de Excel, para la verificación de los criterios de selección, las variables seleccionadas se pueden encontrar en la tabla 5.

AÑO	AUTOR	REVISTA	BASE DE DATOS	TITULO	INDEXADO (CUARTIL)	DOI O SITIO WEB
-----	-------	---------	---------------	--------	--------------------	-----------------

Tabla 5. Variables de base de datos

7. REVISIÓN SISTEMÁTICA Y ANALÍTICA

La revisión sistemática y analítica permitió la recopilación precisa y confiable sobre la toma de muestras para la necrosis pancreática infecciosa en truchas, así como sus características virales, tratamiento, estrategias de control y diagnóstico anatomopatológico para la situación actual de la enfermedad.

Al establecer criterios de inclusión y exclusión a la hora de seleccionar la literatura correspondiente, hubo un mayor orden en el proceso, lo que conllevó a recopilar toda la información necesaria y actual, incluso teniendo en cuenta que IPN es una enfermedad emergente y relativamente moderna, que no cuenta con estudios muy extensos ni profundizados al área de diagnóstico patológico, por lo cual la literatura puede ser limitada, aunque es una enfermedad de distribución mundial, de gran importancia, los estudios en su mayoría se centran en las dinámicas del genoma del virus, y diagnósticos de biología molecular, sin embargo y por fortuna la comunidad de patólogos cuenta con publicaciones en journals indexados muy completos que contribuyen a enriquecer la información de la enfermedad con muy buena calidad investigativa.

Es indudable que con el avance tecnológico y la implementación del diagnóstico molecular en la virología, la patología anatómica puede parecer que queda atrás en la realización de diagnósticos oportunos y confiables, sin embargo, el diagnóstico patológico constituye una de las herramientas más confiable y eficaz para el control de enfermedades emergentes, ya que no solo se determina la presencia de la enfermedad sino sus variables patogénicas, dinámicas de cambio celular y el descubrimiento de nuevos patrones y características con las cuales el profesional veterinario obtiene los datos necesarios para controlar la enfermedad y desarrollar nuevas estrategias preventivas.

Finalmente, con la revisión analítica y la literatura estudiada, se reafirma la necesidad del estudio de la patología anatómica como diagnóstico fundamental, haciendo realmente importante el desarrollo de las habilidades de realización de necropsia, toma de muestras adecuada, análisis de lesiones, lectura de láminas histopatológicas y evaluación del caso en pro de un diagnóstico confiable encaminado incluso a la investigación y actualización de las enfermedades existentes y emergentes.

8. RESULTADOS ANALISIS Y DISCUSION

• Caracterización general

La práctica se realizó bajo el acompañamiento del doctor Juan Carlos Ospina en su actividad privada como médico veterinario zootecnista, y patólogo con amplia experiencia en diagnóstico anatomopatológico de múltiples especies de interés veterinario, en específico con énfasis en ictiopatología, por lo cual constituyó el ambiente de aprendizaje idóneo para la práctica empresarial y el desarrollo de la monografía.

• Análisis DOFA

<p style="text-align: center;">DEBILIDADES</p> <ul style="list-style-type: none"> • Poco estudio de medicina de peces. • Falta de conocimientos de ictiopatología. • Falta de actualización de las enfermedades emergentes. 	<p style="text-align: center;">OPORTUNIDADES</p> <ul style="list-style-type: none"> • Acompañamiento de un profesional especializado en el área. • Literatura actualizada y relevante sobre el tema. • Material de estudio disponible.
<p style="text-align: center;">FORTALEZAS</p> <ul style="list-style-type: none"> • Interés de aprendizaje • Recursos necesarios para la lectura de casos histopatológicos. • Experiencia en necropsia, toma de muestras y diagnóstico anatomopatológico. 	<p style="text-align: center;">AMENAZAS</p> <ul style="list-style-type: none"> • Poca literatura especializada a IPN en truchas. • Poca literatura de la enfermedad para el caso de Colombia. • Dificultad de revisar láminas de casos reales de IPN en truchas porque el diagnóstico lo realizan muy pocas instituciones.

Tabla 6. Análisis DOFA

- **Cronograma de actividades**

Tabla 3. Cronograma de actividades.

Actividades	Mes 1	Mes 2	Mes 3	Mes 4
Repaso de histología de especies de interés veterinario.	x			
Identificación de órganos en laminas histológicas de casos reales.	x	x	x	x
Asistencia en necropsias	x	x	x	x
Asistencia en casos reales, recepción, lectura, diagnostico			x	x
Revisión de progreso de la monografía.	x	x	x	x
Lectura de artículos actuales y vigentes de patología veterinaria.	x	x	x	x
Lectura de artículos actuales enfocados al desarrollo de la monografía.	x	x	x	x
Clases de descripción macroscópica y microscópica.			x	x
Asistencia en banco de fotos de casos reales.	x	x	x	x
Socialización de artículos científicos.	x	x	x	x

- **Resultados obtenidos en la practica**

La práctica empresarial desde el primer día tuvo el enfoque de entrenamiento en diagnóstico de patología anatómica de diferentes especies de interés veterinario, al contar con el apoyo del Dr. Ospina, hubo acceso a casos reales, desde la historia de la necropsia, hasta las láminas histológicas y entrega de diagnóstico y resultado, en acompañamiento de constante repaso de las bases de histología, y entrenamiento en necropsias.

El tiempo de practica se encamino adicionalmente a la monografía a desarrollar, ya que gracias al Dr. Ospina, se tuvo siempre una guía de lo más relevante a medicina de peces e ictiopatología, contando con buenos recursos y fuentes de estudio para la elaboración del documento.

La lectura de artículos científicos constituyó la base para el desarrollo de la monografía, así como la actualización en investigaciones actuales, la socialización permitió debatir opiniones y conceptos, enriqueciendo el aprendizaje.

El poder asistir en una práctica privada ayuda a conocer el proceso de los casos reales y como se desenvuelven en la actividad diaria del médico veterinario.

En resumen, el acompañamiento del Dr. Ospina, como reconocido e integro patólogo veterinario, fue la base para enriquecer el conocimiento y el estudio de las competencias de diagnóstico patológico como estudiante, siempre se tuvo el enfoque del conocimiento, e incluso pude contar con un microscopio y variedad de casos para estudiar en mis ratos libres, siempre con la buena disposición a resolución de dudas.

- **Comparación inicio de la practica frente a la obtenida posterior a la acción profesional**

Cuando la practica inicio, aun me faltaban bases en cuando a diagnostico patológico, no tenía realmente fresca la histología, y había que repasar temáticas y mecanismos de enfermedad y cambios celulares antes de avanzar, es por ello por lo que antes de poder analizar casos reales fue necesario realizar un estudio previo, un repaso de las temáticas vistas en la universidad para poder contar con herramientas y poder progresar en la práctica.

No es secreto que la medicina veterinaria tiene demasiadas competencias y campos de estudio, y aunque el diagnostico patológico es fundamental, no siempre es el punto más fuerte de aprendizaje por parte del estudiante universitario, a menos que haya un gusto adquirido e interés por esta área, de este mismo modo es una área del conocimiento demasiado extensa y puede llegar a ser abrumador el entrenamiento del proceso de diagnóstico patológico y todos los pasos que se involucran en él, gracias al acompañamiento de la acción profesional este proceso se hace mucho más productivo y enriquecedor, porque se obtiene una guía especializada donde poco a poco el panorama parece mucho más claro.

Me gustaría poder estar totalmente listo y entrenado para ser patólogo veterinario, y la practica empresarial fue un paso muy grande en el camino a lograrlo, los meses de entrenamiento, el desarrollo de la monografía, y el aprendizaje en general, fomentaron bases muy fuertes, y una reafirmación del gusto por el diagnostico patológico, son bases que en el futuro marcaran una diferencia enorme en la decisión de especializarme como patólogo.

Finalmente cabe mencionar que, aunque el énfasis global fuera el diagnostico de patología anatómica, la correlación con todas las areas de la medicina veterinaria fueron necesarias, es por ello por lo que ahora, el terminar la practica empresarial, considero que puedo ser mucho más integro, profesional y critico a la hora de ejercer en el futuro la labor profesional.

9. CONCLUSIONES Y RECOMENDACIONES

Como resultado de este documento y la revisión analítica, es posible concluir que la medicina de peces está en auge, y la alta morbilidad y mortalidad están generando no solo interés para el médico veterinario y la salud pública, sino que también están generando preocupación a nivel económico globalmente, el desarrollo de enfermedades existentes, y el auge de enfermedades emergentes, marca un antes y después en la salud animal, gracias al constante crecimiento de la producción acuícola, enfermedades como la IPN, no pueden ser pasadas por alto, ya que se establece en salmónidos, que son de consumo humano, a nivel mundial, debe mantenerse un estrecho control y vigilancia para garantizar un círculo de salud estable.

En cuanto al diagnóstico anatomopatológico ante IPN, se puede reafirmar nuevamente que es esencial, así mismo como es de vital importancia crear competencias en cuanto a toma de muestras y lectura de láminas histológicas, porque con ello se está al tanto de la situación actual de la enfermedad, de cómo actúa, sus mecanismos virales y cómo evoluciona con el tiempo, no solo se puede prevenir y controlar un brote de la enfermedad, sino que también puede haber desarrollo de nuevas estrategias de vacunación o mitigación de la enfermedad.

Aunque el diagnóstico anatomopatológico tenga un contexto muy extenso, el entrenamiento en toma de muestras también es vital para veterinarios de campo que realizan necropsias, la identificación de signos clínicos también es un punto vital para reconocer las señales de alerta de la IPN, y esta actualización puede brindar herramientas para prevenir que la enfermedad tenga una diseminación más rápida, el diagnóstico oportuno también permite tomar decisiones oportunas.

Una proyección a futuro ante los cambios masivos que hemos tenido en la salud humana y animal en los últimos años generan una mayor preocupación sobre estrategias y mecanismos que ayuden a evitar situaciones mayores, y es por ello por lo que se ha demostrado como efectivo el diagnóstico anatomopatológico ante la gran fuente de conocimientos de la medicina veterinaria, siempre aportando nuevos estudios y nuevas actualizaciones en pro de la ciencia y la salud.

Como recomendaciones es muy importante mencionar y recalcar el desarrollo de nuevas competencias que como médicos veterinarios faciliten la actividad profesional, contribuyendo siempre a brindar una mejor atención, un mejor servicio, a ser médicos y profesionales íntegros y con las herramientas disponibles para atender a la salud animal desde más de un punto de vista y más de un punto de acción, evolucionar profesionalmente y actualizar los métodos diagnósticos contribuyen a abordar la actividad profesional de una manera más completa y funcional.

Finalmente, el estudio de la acuicultura y de las especies no convencionales son la base de la medicina del futuro, IPN en truchas no se estudió de manera profunda y especializada hasta que empezó a reportarse a nivel mundial con pérdidas masivas en consecuencia a su altísima mortalidad y morbilidad, el estudio y actualización constante mediante múltiples métodos de

diagnóstico y campos de acción ralentizan los cambios patológicos de la salud animal y por ende la salud humana.

• **Bibliografía**

- Agudelo, M. E., & López, M. R. (2010). La necrosis, un mecanismo regulado de muerte celular. *Red de Revistas Científicas de América Latina, el Caribe, España y Portugal*. Obtenido de <https://www.redalyc.org/revista.oa?id=1805>
- Ahmadvand, S., Weidmann, M., El-Matbouli, M., & Holasoo, H. R. (2020). Low Pathogenic Strain of Infectious Pancreatic Necrosis Virus (IPNV) Associated with Recent Outbreaks in Iranian Trout Farms. *Pathogens*, 9(10), 1-12. doi:<https://doi.org/10.3390/pathogens9100782>
- AnvariFar, H., Keramat, A., Kolangi, H., Ouraji, H., Jalali, A., & İşisag , S. (2016). Apoptosis in fish: environmental factors and programmed cell death. *Cell and Tissue Research*, 368, 425–439. doi:<https://doi.org/10.1007/s00441-016-2548-x>
- Blazer, V. S., Walsh, H. L., Braham, R. P., & Smith, C. (2018). Necropsy-based Wild Fish Health Assessment. *Journal of Visualized Experiments*, 139, 1-11. doi:doi:10.3791/57946
- Briceño, A. M., Molina, M., Brito, Y., Moreno, Y., Briñez, O. M., Duarte, M. Á., . . . Acosta, M. M. (2018). Técnicas de necropsia y toma de muestras en animales de experimentación: Una revisión bibliográfica y. *Revista del Instituto Nacional de Higiene "Rafael Rangel"*.
- Brodrick, A. J., & Broadbent, A. J. (2023). The Formation and Function of Birnaviridae Virus Factories. *International Journal of Molecular Sciences*. doi:<https://doi.org/10.3390/ijms24108471>
- Büyükekiz, A. G., Altun, S., Hansen, E., Saticioğlu, İ., Markussen, T., & Rimstad, E. (2017). Infectious pancreatic necrosis virus (IPNV) serotype Sp is prevalent in Turkish rainbow trout farms. *Journal of Fish Diseases*, 41(1), 95 - 104. doi:<https://doi.org/10.1111/jfd.12675>
- Celene, S. M. (2006). Necrosis pancreática infecciosa: enfermedad emergente. *Veterinaria México*.
- Delmas, B., Attoui, H., Ghosh, S., Malik, Y., Mundt, E., Vakharia, V., & , I. (2018). ICTV virus taxonomy profile: Birnaviridae. *Journal of General Virology*, 100(1), 5-6. doi:<https://doi.org/10.1099/jgv.0.001185>
- Eriksson, A. M., Holopainen, R., Koski, P., Nousiainen, A., Koskinen, H., Kause, A., & Gadd, T. (2020). Susceptibility of rainbow trout to three different genogroups of infectious pancreatic necrosis virus. *DISEASES OF AQUATIC ORGANISMS*, 141, 103-116. doi:DOI: <https://doi.org/10.3354/dao03512>
- FAO. (8 de Noviembre de 2023). *Fishery and Aquaculture Country Profiles*. (F. a. Aquaculture, Editor) Obtenido de Fishery and Aquaculture Country Profiles: <https://www.fao.org/fishery/en/facp/col?lang=es>

- Godoy, M., Kibenge, M. J., Oca, M. M., Pontigo, J. P., Coca, Y., Caro, D., . . . Kibenge, F. S. (2022). Isolation of a New Infectious Pancreatic Necrosis Virus (IPNV) Variant from Genetically Resistant Farmed Atlantic Salmon (*Salmo salar*) during 2021–2022. *Pathogens*. doi:<https://doi.org/10.3390/pathogens11111368>
- Hillestad, B., Johannessen, S., Olav, G., & Moghadam, H. (2021). Identification of a New Infectious Pancreatic Necrosis Virus (IPNV) Variant in Atlantic Salmon (*Salmo salar* L.) that can Cause High Mortality Even in Genetically Resistant Fish. *ORIGINAL RESEARCH*, 12, 1-9. doi:<https://doi.org/10.3389/fgene.2021.635185>
- HIPRA. (s.f.). *New Fish Necropsy Manual: An Essential Tool For Disease Prevention*. Obtenido de <https://hipra.com/en/new-fish-necropsy-manual-essential-tool-disease-prevention>
- Jeney, G. (2017). *Fish Diseases Prevention and Control Strategies*. ELSEVIER.
- Kibenge, F. S., & Godoy, M. (2016). *Aquaculture Virology*. Puerto Montt, Chile: Elsevier. doi:<https://doi.org/10.1016/C2014-0-00125-6>
- Kumar, V., Abbas, A. K., & Aster, J. C. (2020). *Robbins & Cotran Pathologic Basis of Disease*. Elsevier.
- Mangus, L. M., & Pessier, A. P. (2021). Necropsy and Ancillary Diagnostics. En C. A. Hadfield, & L. A. Clayton, *Clinical Guide to Fish Medicine* (págs. 177-197). Pullman: Wiley. doi:<https://doi.org/10.1002/9781119259886.ch9>
- Mileva, E. (2019). INFECTIOUS PANCREATIC NECROSIS (IPN) MIXED AND ASSOCIATED INFECTIONS IN THE TROUT AQUACULTURE IN BULGARIA. *TRADITION AND MODERNITY IN VETERINARY MEDICINE*, 4(2), 10 –15. Obtenido de [https://www.semanticscholar.org/paper/Infectious-pancreatic-necrosis-\(IPN\)-mixed-and-in-Mileva/e206830ded8f51b5164f873b7977732a376babd8#citing-papers](https://www.semanticscholar.org/paper/Infectious-pancreatic-necrosis-(IPN)-mixed-and-in-Mileva/e206830ded8f51b5164f873b7977732a376babd8#citing-papers)
- Mileva, E. (2019). Infectious Pancreatic Necrosis Of Salmonid Fish Distribution And Laboratory Methods For Diagnosis. *Trakia Journal of Sciences*. doi:[doi:10.15547/tjs.2019.04.018](https://doi.org/10.15547/tjs.2019.04.018)
- Miriam Damián Sandoval, F. L. (2024). Desarrollo de competencias profesionales en Patología Veterinaria. *Estudios y perspectivas*. doi:<https://doi.org/10.61384/r.c.a.v4i1.64>
- Noguera, P., Ubeda, C., Bruno, D., & Semenas, L. (2015). *The Fish Necropsy Manual*. Obtenido de <https://www.necropsymanual.net/en/>
- Quintana, S. C., Gentile, P., & Hernández, J. G. (2022). An overview on the aquaculture development in Colombia: Current status, opportunities and challenges. *Aquaculture*, 561(738583), 1-7. doi:<https://doi.org/10.1016/j.aquaculture.2022.738583>
- Tapia, D., Barría, A., Kuznar, J., & Yáñez, J. (2019). Comparison of mortality and viral load in rainbow trout (*Oncorhynchus mykiss*) infected with infectious pancreatic necrosis

virus (IPNV) genogroups 1 and 5. *Journal of Fish Diseases*, 43(1), 139-146. doi:
<https://doi.org/10.1111/jfd.13113>

- Tufiño, C., Martínez, J. J., Carrillo, A., Neria, D., Salgado, C., Rojas, E., & Loza, E. (2020). Uso de una PCR anidada para el diagnóstico del virus de la necrosis pancreática infecciosa (VNPI) en truchas de campo. *Revista Mexicana de Ciencias Pecuarias*, 11(3), 811–827. doi:<https://doi.org/10.22319/rmcp.v11i3.5242>
- ZACHARY, J. F. (2022). *PATHOLOGIC BASIS OF VETERINARY DISEASE, SEVENTH EDITION* (7 ed.). St. Louis: Elsevier.
- Zhu, L., Wang, X., Wang, K., Yang, Q., He, J., Qin, Z., . . . Huang, X. (Junio de 2017). Outbreak of infectious pancreatic necrosis virus (IPNV) in farmed rainbow trout in China. *Acta Tropica*, 170, 63-69. doi:<https://doi.org/10.1016/j.actatropica.2017.02.025>