FUNDACION UNIVERSITARIA AGRARIA DE COLOMBIA UNIAGRARIA

CLINICA VETERNARIA PET COMPANY

PROYECTO DE GRADO

DIANA MILENA LEGUIZAMON VILLALBA

12742

NOMBRE DEL TUTOR:

JAVIER ARTURO VESGA

FACULTAD DE CIENCIAS AGRARIAS

PROGRAMA DE MEDICINA VETERINARIA

BOGOTÁ D. C.

2023

IMPLEMENTACION DE UN PROTOCOLO DE LOS PUNTOS ANATOMICOS ESENCIALES PARA LA REALIZACION DE T-FAST Y A-FAST EN UN PACIENTE CANINO CON TRAUMA TORAXICO Y ABDOMINAL.

1. INTRODUCCIÓN

El presente proyecto de grado se basó en la investigación e implementación de un protocolo de los puntos anatómicos para la realización de T- fast y A-fast, para la clínica veterinaria Pet Company, en el cual se realizó un recuento de las partes anatómicas, del uso adecuado del ecógrafo para una buena realización del diagnóstico en pacientes con traumas torácicos y abdominales. Este protocolo se realiza con la finalidad de capacitar al personal médico para establecer tratamientos certeros ante cualquier eventualidad que se pueda presentar y poder preservar la vida del paciente en caso de que se presente este tipo de urgencia en la clínica.

El cómo se actúa frente a este tipo de emergencia es la clave para la realización de una buena técnica por ello es importante tener un área con los equipos adecuados y un personal preparado para una rápida y eficaz intervención. Para tener buena eficacia en la realización del T-fast y A-fast, frente a un paciente politraumatizado, es necesario tener claro los conceptos básicos de la clínica de pequeños animales.

2. OBJETIVOS

OBJETIVO GENERAL

- Diseñar un protocolo de implementación acerca de los puntos anatómicos estratégicos para la adecuada realización de T-fast Y A-fast en un canino politraumatizado.

OBJETIVOS ESPECIFICOS

- Realizar una revisión bibliográfica acerca de T-fast y A-fast que aporten a la realización del proyecto y del protocolo.
- Realizar una encuesta para determinar si tanto médicos veterinarios como pasantes poseen el conocimiento acerca de la realización de T-fast y A -fast y de la identificación de signos que alertan para la realización de T-fast y A-fast.
- Realizar un protocolo ilustrativo de acuerdo con la información adquirida durante la realización de este proyecto, para la correcta realización de ecografías en caninos con trauma torácico y abdominal.

3. RESUMEN

Se evidenció la importancia de plantear un protocolo actual para la realización adecuada del T-fast y A-fast en la clínica Veterinaria Pet Company ya que carece de dicho protocolo o alguno parecido, para la realización de este proyecto se realizó una exhaustiva revisión bibliográfica acerca de cómo se debe realizar un examen por medio del ecógrafo en

pacientes con traumas torácicos y abdominales. Teniendo en cuenta esto y los conocimientos adquiridos durante las prácticas se realizó una encuesta donde se evidenció que muy poco personal conoce acerca de cómo se debe realizar el barrido para la detección de alguna anomalía en pacientes politraumatizados. Así mismo se logró evidenciar que por parte de la clínica nunca recibieron una capacitación acerca del T-fast y A-fast. Por este motivo se decidió realizar este proyecto en la clínica veterinaria Pet Company.

Palabras claves: T-fast, A-fast, Protocolo, Traumas, Torácico, Abdominal.

4. ABSTRACT

The importance of establishing a current protocol for the adequate performance of T-fast and A-fast in the Veterinary Clinic Pet Company is evidenced, since it lacks such protocol or any similar one. For the realization of this project, an exhaustive bibliographic review of how to perform an examination using an ultrasound equipment in patients with thoracic and abdominal traumas was carried out. It also became evident that the clinic never received training on T-fast and A-fast. For this reason, it was decided to carry out this project in the veterinary clinic Pet Company.

Key words: T-fast, A-fast, Protocol, Trauma, Thoracic, Abdominal

5. MARCO DE REFERENCIA

5.1 HISTORIA DEL USO DE LA ECOGRAFIA

Los primeros reportes del uso de la ecografía en el contexto de pacientes politraumatizados, se originaron en Europa y se enfocaron en evaluar pacientes con trauma abdominal cerrado, buscando lesiones que en las horas siguientes pudieran complicarse y que por ello requerían una observación más estricta. Su objetivo principal fue detectar hematomas subcapsulares

esplénicos que fueran susceptibles de crecer y romperse en un segundo tiempo o confirmar la ruptura de éstas (Felipe Catán, 2011.).

El término de ecografía FAST (Focused Abdominal Sonography for Trauma, Sonografía abdominal enfocada para traumatismos) fue acuñado por Grace Rozycki y colaboradores en 1995. Ha sido usado para referirse a distintas formas de usar la ecografía para evaluar pacientes con trauma abdominal, pero su concepto general se refiere a una ecografía abdominal de urgencia orientada a la detección de líquido libre en el abdomen (Felipe Catán, 2011).

5.2 INFORMACION DEL ECOGRAFO

La ecografía es una herramienta de diagnóstico cada vez más utilizada en medicina veterinaria. La exploración es rápida y no invasiva e informa sobre la amplitud de las lesiones y de la localización de éstas. La onda ultrasónica es producida por el cristal piezoeléctrico contenido en la sonda. Éste convierte una señal eléctrica en una onda

acústica, a lo que llamamos fenómeno de transducción. Por tanto, a la sonda la llamamos transductor. (Guillem Ricardo, 2014).

Según Ricardo Guillem 2014 Estas ondas atraviesan los tejidos y sondean el medio, el cual responde mediante señal acústica que también es transformada por el cristal en una señal eléctrica. Ésta es analizada por el ecógrafo y transcrita en forma de imagen en la pantalla. Tras la emisión de una corta impulsión ultrasónica, se espera el regreso de los ecos reflejados antes de emitir la siguiente impulsión. El transductor se caracteriza, pues, por su frecuencia de emisión (Guillem Ricardo, 2014).

5.3 PROPAGACIÓN DE LA ONDA ULTRASÓNICA Y FORMACIÓN DEL ECO:

La propagación de ondas se efectúa en línea recta y sigue las mismas reglas que la onda óptica. Cada medio se caracteriza por una impedancia acústica determinada," Z", es decir, por una tendencia mayor o menor a frenar la propagación de los ultrasonidos.

La superficie de separación entre dos medios de distinta impedancia acústica se llama interfase acústica. Debido al "fenómeno de reflexión", por el cual cuando una onda ultrasónica pasa de un medio a otro una parte de la energía incidente es reflejada, el aire o hueso que tienen impedancias muy distintas de las de los tejidos blandos, reflejan muy intensamente y representan obstáculos para la propagación de ultrasonidos (Gallech Ricardo, 2014).

5.4 DEFINICION DE LOS CORTES

Cortes transversales:

Atraviesan al paciente perpendicularmente a la columna vertebral. Se habla de cortes oblicuos con inclinación craneal o caudal, derecha o izquierda.

Al efectuar el examen del hígado, algunos cortes se llaman recurrentes; son cortes transversales oblicuos con inclinación craneal efectuada cerca del borde costal.

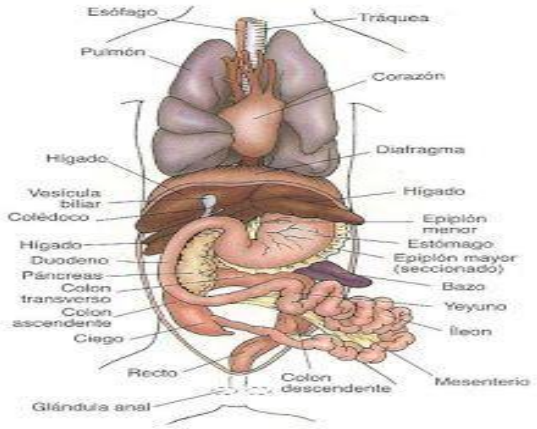

Figura 1. Corte transversal (Garcia, 2020)

Cortes medianos y Paramedianos:

Son cortes longitudinales que pasan por un plano de simetría. De la misma forma, presentan una inclinación más o menos craneal o caudal, y más o menos hacia la derecha o izquierda. (Ricardo Gallach, 2014).

Cortes frontales:

Lo atraviesan perpendicular al plano sagital y paralelos a la columna vertebral mediante abordaje lateral derecho o izquierdo. (Araujo. Carlos, 2014).

Orientación convencional de los cortes:

- En el corte transversal la derecha del animal está a la izquierda en la pantalla, y su izquierda, a la derecha de ésta.
- En el corte longitudinal la parte anterior está a la izquierda y la posterior a la derecha.

La cara ventral está a la izquierda y la dorsal, a la derecha, en cortes transversales efectuados mediante abordaje lateral (Ricardo Gallach, 2014).

5.5 DEFINICION DE TRAUMA

Según Gómez 2014, El trauma se define como una lesión grave producto de un golpe contuso o por heridas penetrantes sobre la cavidad abdominal y torácica (mordidas, caídas, accidentes). Productor de potenciales daños anatómicos y funcionales de las vísceras y tejidos blandos como hígado, intestino, riñón, pulmón, corazón, hígado, bazo y páncreas. Los signos de un daño abdominal incluyen dolor, distención o rigidez y hematomas sobre la pared externa del abdomen; junto con varias alteraciones a nivel local y sistémico con amento de la presión intraabdominal (P.I.A) y falla multiorgánica. (Padilla Camilo, 2014).

Así mismo el traumatismo torácico es una de las causas más comunes de muerte en caninos, debido a las diferentes consecuencias que causa como shock, distress respiratorio y alteraciones en el metabolismo ácido base. Toda lesión de la caja torácica puede ocasionar trastornos a nivel de las estructuras intratorácicas: esófago, diafragma, corazón, grandes vasos y pulmones (Alvarado Andrea, 2021).

5.6 DEFINICION DE T-FAST Y A-FAST

Según Boysen 2004 A-fast en veterinaria se aplica a casi todos los pacientes politraumatizados en la sala de emergencia, pero también se aplica a pacientes con hemorragias, masas abdominales, abdomen agudo, acumulación de líquido en insuficiencia cardiaca y en el post quirúrgico luego de una cirugía abdominal. La técnica FAST también se aplica a tórax, T-fast (Thoracic Focused Assessment with Sonography for Trauma, evaluación centrada en el tórax con ecografía para traumatismos) es técnicamente más exigente y requiere más formación y experiencia para ser desarrollada que lo reportado para A-fast y permite la evaluación de neumotórax, pulmones secos y húmedos o para evaluar presencia de líquido pleural-pericárdico y la realización de toracocentesis eco guiada (Valderrama Natalia, 2004).

5.7 AREAS ABDOMINALES A REVISAR A-FAST

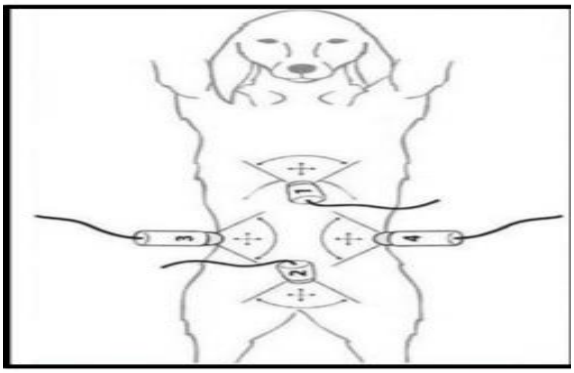

1 Hepato - Diafragmática.

2 Cistocólica.

3 Hepatorrenal.

4 Esplenorrenal.

Figura 2. Áreas en la ultrasonografía abdominal (Morales, 2015).

5.7.1 HEPATODIAFRAGMÁTICO (DH):

Se utiliza principalmente para la detección de fluido libre en saco pericárdico y para evaluar el movimiento cardíaco. Para mejor visualización, una vez colocado el transductor se debe ejercer una leve presión en la pared abdominal hacia craneal. Esta vista permite evaluar tanto el hígado como el corazón y sirve para identificar líquido libre en pleuras, entre el diafragma y el hígado y entre las cisuras hepáticas (Morales Javier, 2015).

5.7.2 ESPLENO-RENAL:

Transductor en flanco izquierdo de abdomen medio, caudal a ultima costilla y ventral a la musculatura paralumbar. El objetivo es visualizar riñón izquierdo, bazo y pared abdominal, para valorar su integridad y la presencia de líquido libre derivado del parénquima o de daño en grandes vasos (Morales Javier, 2015).

5.7.3 HEPATORENAL:

El transductor se posiciona a la derecha de la línea media entre el espacio intercostal 11 y 12 con el haz de ultrasonido en un plano cráneo caudal. Es importante evaluar el polo caudal del riñón ya que esta es una zona donde pueden acumularse pequeñas cantidades de fluidos (Morales Javier, 2015) (Rochd Sidi, 2021).

5.7.4 VENTANA CISTOCOLICA:

Transductor en línea media de abdomen caudal, craneal a la pelvis. El objetivo es la visualización de la vejiga y las áreas circundantes para valorar integridad de su pared y presencia de líquido (Rochd Sidi, 2021).

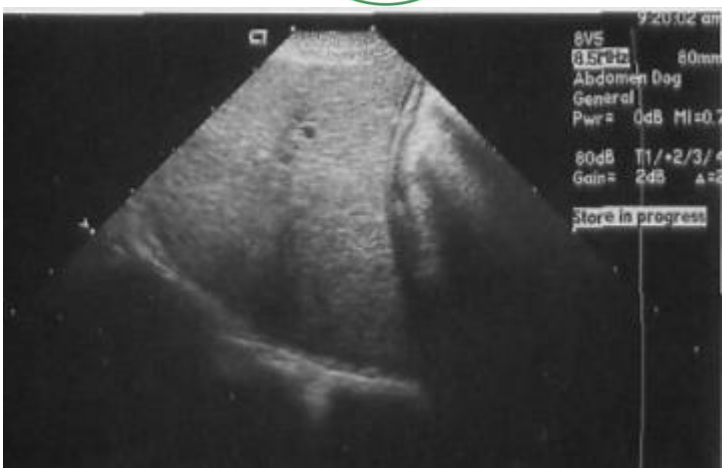

Figura 3. Ecografía hígado normal (Nyland, 2010).

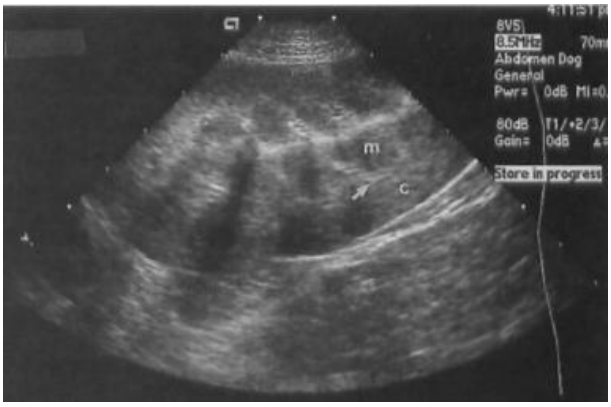

Figura 4. Ecografía riñón normal (Nyland, 2010).

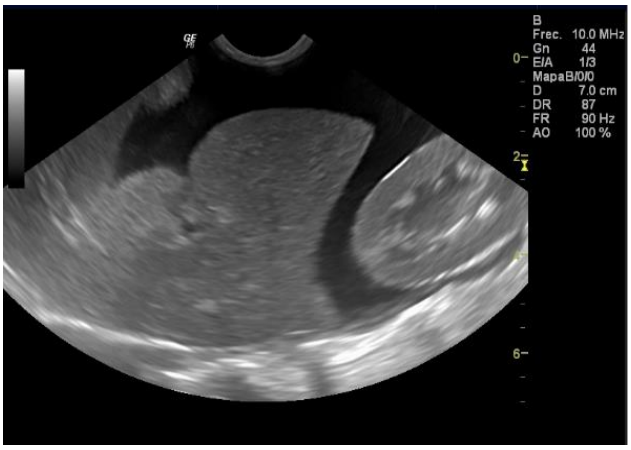

Figura 5. Liquido libre en abdomen (Menescal, 2015).

5.7.6 PATOLOGÍAS ABDOMINALES POR TRAUMA

5.7.7 UROABDOMEN

El uroabdomen o uroperitoneo (UA o UP) es una de las causas más frecuentes de colecta abdominal aguda en pacientes politraumatizados. Se define como el acúmulo de orina en la cavidad peritoneal, la que puede provenir de riñones, uréteres, vejiga o uretra proximal (Martínez Marcelo, 2017).

La ruptura de la vejiga puede darse por la compresión que se ejerce durante el impacto sobre ella, esto está en relación con el grado de distensión de dicho órgano en el momento del trauma. El rápido incremento de la presión intraperitoneal que se produce durante el evento traumático puede causar la ruptura cuando la vejiga se encuentra distendida, cuyas paredes están delgadas y sus fibras musculares estrechas (Martínez Marcelo, 2017).

5.7.8 DIAGNOSTICO:

Por medio de la ecografía a menudo muestra un derrame abdominal y potencialmente incluso presencia de líquido libre alrededor de la vejiga.

Con el ultrasonógrafo se observa al mismo tiempo que se instilan burbujas de aire a través de la sonda uretro-vesical, puede ser un método muy útil de diagnóstico. Las microburbujas son preparadas al mezclar 3cc de aire con 32 ml de solución salina estéril. Esta mezcla se infunde en la vejiga a través de la sonda en forma de bolo lento mientras se observa con el ecógrafo el abdomen caudal, el paso de burbujas al peritoneo a través

del defecto en la vejiga. Se observa un área anecoica circular en el polo craneal de la vejiga (Martínez Marcelo, 2017).

5.7.9 AVULSIONES MESENTERICAS

En los servicios de urgencias de hospitales, la ecografía es considerada actualmente de poca utilidad para determinar lesiones intestinales o mesentéricas, sin embargo, resulta de utilidad para la detección de fluido peritoneal libre.

La obtención de efusión peritoneal mediante abdominocentesis o lavado peritoneal se considera de gran utilidad y es un método práctico en pacientes caninos Este permite detectar la presencia de hemorragias, contenido intestinal o hallazgos compatibles con peritonitis (López Carlos, 2008).

5.7.10 DIAGNÓSTICO

La obtención de efusión peritoneal mediante abdominocentesis o lavado peritoneal se considera de gran utilidad y es un método práctico en pacientes caninos, Este permite detectar la presencia de hemorragias, contenido intestinal o hallazgos compatibles con peritonitis. El análisis de las muestras recolectadas en este caso debe incluir la evaluación citológica, conteo celular, evaluación bioquímica y cultivo (López Carlos, 2008).

5.7.11 TRATAMIENTO

El manejo quirúrgico de una avulsión mesentérica requerirá una resección del segmento intestinal afectado y la realización de una enteroanastomosis. Igualmente, en los seres humanos el mesenterio del intestino delgado sufre daños con una frecuencia cinco veces mayor que en el intestino grueso (López, 2008).

5.7.12LESIONES EN RIÑON

Cuando se traumatizan los riñones pueden existir lesiones de parénquima renal solamente y/o lesiones ureterales. Cuando la lesión es sólo de parénquima, lo que se produce es un hematoma perirrenal, a veces de gran magnitud, que puede producir abovedamiento en la fosa lumbar, con crepitación dada por los coágulos. Puede estar precedido de shock. atribuido a compromiso de las cápsulas suprarrenales. Si la lesión es de vías urinarias además hay extravasación de orina hacia la celda renal, que produce reacción intensa en el tejido celuloadiposo con gran inflamación del área y dolor severo, haciendo un El tratamiento es quirúrgico y consiste en limpieza, drenaje, reparación de las lesiones dentro de lo posible. La actitud debe ser muy conservadora por lo general. Se procede a la extirpación del órgano, cuando es imposible su conservación y recuperación (Ruiz Cisneros, 2009).

5.7.13 TRAUMAS EN EL HIGADO

Existen lesiones de parénquima como rupturas o desgarros, que pueden ser de tipo regular, o sea de bordes netos, o rupturas irregulares, sinuosos o estelares, de poca o gran profundidad, comprometiendo las vías venosas, arteriales, o biliares, otras veces, puede verse trituración del parénquima en poca o gran extensión. Estas lesiones condicionan fuga de sangre hacia la cavidad libre o fuga de bilis, lo frecuente es de ambos. Se denomina hemoperitoneo, coleperitoneo o hemocoleperitoneo, según el caso (Ruiz Cisneros, 2009).

5.7.14 TRATAMIENTO

El tratamiento de un trauma abdominal con lesiones de hígado es quirúrgico, practicando ligaduras, suturas, reparaciones, resecciones de segmentos hepáticos o de lóbulos (Ruiz Cisneros, 2009).

5.7.15 T-FAST

El T-fast consiste en 3 puntos de visualización

1- Puntos tubo torácico (CTS, siglas en inglés), abordado de manera bilateral y con el transductor en posición horizontal. Se utiliza para descartar un neumotórax y para el estudio de patología pulmonar.
2- Puntos pericárdicos (PCS), abordado de manera bilateral y de visualización dinámica. Es la mejor opción para buscar la presencia de líquido pleural y pericárdico.

3- Punto diafragmático-hepático (DH), tercer punto del T-fast que a su vez es utilizado en las evaluaciones abdominales (A- fast). Es la vista más sensible de efusión pericárdica y pleural. Puede utilizarse también para 20 evaluar el estado de función y volumen del lado derecho del corazón. (Gómez Monte, 2019)

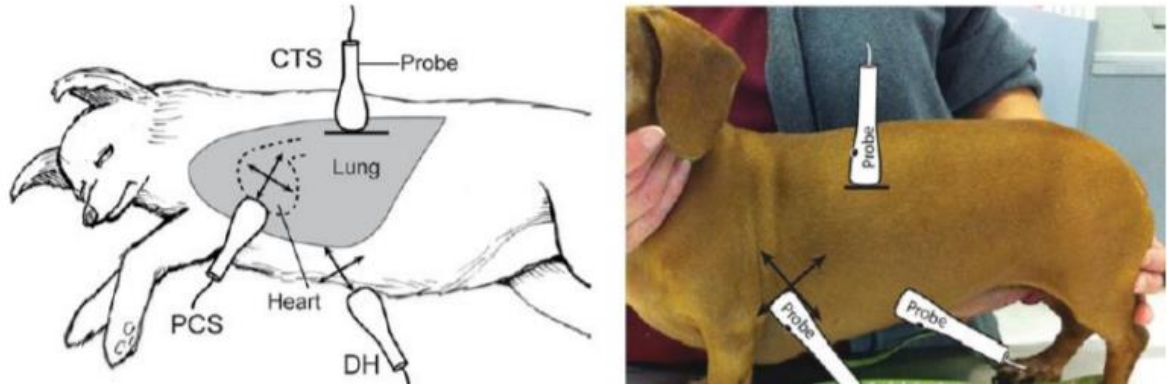

Figura 6. Posicionamiento del transductor (María, 2020)

El sitio del tubo torácico derecho e izquierdo (CTS) para neumotórax y los sitios pericárdicos derecho e izquierdo (PCS) para líquido pericárdico y pleural y estimación de estado del volumen. A diferencia del examen A-fast, donde el paciente se coloca en decúbito lateral para el examen, T- fast se puede realizar en lateral o decúbito esternal, que generalmente es menos estresante y más seguro para pacientes con problemas respiratorios. Además, decúbito esternal se utiliza para evaluar el grado de neumotórax mediante la búsqueda del llamado "pulmón punto" (punto donde se observa el contacto del parénquima con la pleura). No se recomienda la reclinación dorsal porque esto El posicionamiento puede ser peligroso en pacientes con problemas respiratorios. Al igual que con el examen AFAST, el paciente no se depila, sino que se divide y se humedece con alcohol (Vargas María, 2020).

5.7.16 VALORACIÓN SECUNDARIA DEL PACIENTE POLITRAUMATIZADO

Es importante evaluar tórax, Se realiza una inspección y una palpación, buscando signos de traumatismo externo, tales como contusión y/o heridas, dolor, crepitación etc.

Observar si hay salida de burbujas sanguinolentas en heridas que orientan a neumotórax abierto, hematomas en base tórax, orientan a roturas esplénica o hepática. En pacientes estables o con moderada inestabilidad, corregida con aporte de líquidos rápida, la ecografía será la técnica diagnóstica de elección (Vegas Rodríguez, 2016).

5.7.17 PATOLOGÍAS DE LAS VÍAS AÉREAS EN UN ANIMAL TRAUMATIZADO:

El traumatismo es una causa muy común de disnea, que se presenta con mayor frecuencia luego de un accidente automovilístico. Cuando un paciente llega a la clínica con dificultad respiratoria y una historia de traumatismo reciente, el veterinario tiene una lista limitada de diagnósticos diferenciales. En estos pacientes, la disnea puede estar asociada con neumotórax, contusiones pulmonares, hemotórax, fracturas de costillas o hernia diafragmática. El mismo animal puede presentar una o varias de estas lesiones (Solano Andrea, 2016).

5.7.18 NEUMOTORAX

El neumotórax es la presencia de aire en el espacio pleural que causa colapso pulmonar parcial o completo. El neumotórax puede aparecer espontáneamente o como resultado de traumatismos o procedimientos médicos. (Light Richard, 2021)

5.7.19 CLASES DE NEUMOTORAX

5.7.20 NEUMOTÓRAX ESPONTANEO

Puede ser primario o idiopático, en el cual el neumotórax no llega a justificarse con ninguna causa pulmonar aparente y secundario puede ser causado por patologías

pulmonares como: neumonías necrotizantes causada por Staphilococus sp., fibrosis pulmonar, neumonías aspirativas, infecciones fúngicas y metástasis; en la raza Husky Siberiano se ha reportado la presentación de neumotórax espontaneo debido a la profundidad del tórax (Vegas Rodríguez, 2016).

5.7.21 NEUMOTORAX TRAUMATICO

El neumotórax traumático se ha reportado en la literatura como la causa más común de neumotórax en perros, representando un 50% de todas las lesiones traumáticas en tórax y se lo subclasifica en abierto o cerrado (Laura, Pablo, & Pablo, 2016). Se ocasiona con mayor frecuencia por traumatismos automovilísticos, ocasionando un daño parenquimatoso en el pulmón y neumotórax cerrado (Light Richard, 2021) (Fussom, 2009).

5.7.22 SIGNOS CLÍNICOS

• Frecuencia respiratoria superficial y restrictiva (como método compensatorio)

• Taquipnea

• Tos

• Letargo

• Mucosas cianóticas

• Intolerancia al ejercicio

• Enfisema subcutáneo (el aire puede migrar desde el espacio mediastínico hacia la entrada torácica y ser llamativo debajo de la piel sobre el cuello y tronco).

• Hemotórax asociado

• Hematomas en la pared torácica

5.7.23 TRATAMIENTO NEUMOTORAX

Se debe realizar de inmediato una toracocentesis confirmando la presencia de aire en la cavidad torácica. Se colocará un catéter con extensión en el séptimo espacio intercostal del hemitórax derecho con una válvula de tres vías y una jeringa de 20 ml y se extraerá el aire hasta recuperar la presión negativa (Salas Luis, 2020).

5.7.24 TRATAMIENTO COMPLEMENTARIO

El suministro de oxígeno es beneficioso, de manera particular en pacientes con traumatismo pulmonar concurrente (contusión/hemorragia pulmonar). La administración de analgésicos en animales con fractura de costillas o daño significativo de las partes blandas. La intervención quirúrgica rara vez se requiere en animales con neumotórax traumático. La toracocentesis debe realizarse según se requiera para prevenir la disnea mientras cicatrizan las lesiones pulmonares, por lo regular dentro de los 3 a 5 días, la recurrencia es poco frecuente (Fossum, 2009).

5.7.25 CONTUSIONES PULMONARES:

Es la segunda causa más frecuente de disnea luego de un traumatismo de tórax, representando hemorragias en el intersticio pulmonar y los alvéolos, a consecuencia de la rotura de capilares. Estos animales suelen presentar shock hipovolémico (hemorrágico), combinado con dificultad respiratoria y sonidos broncovesiculares aumentados, e incluso crepitaciones. El tratamiento consiste en fluidoterapia con precaución, ya que se puede

causar la acumulación de edema con la misma, y oxigenoterapia de soporte, hasta que los pulmones puedan reabsorber la sangre (Greoenenberg Luciano, 2018)

La contusión pulmonar va, generalmente, asociada al neumotórax o al hemotórax. Cuando se produce un trauma severo sobre el pulmón, se produce una compresión y descompresión brutal sobre el parénquima pulmonar. Estos cambios de presión causan una ruptura alveolar, y el alveolo sangra al intersticio o al espacio pleural. (González Ana, 2019).

5.7.26 HERNIA DIAFRAGMÁTICA:

El trauma provoca el incremento repentino de la presión abdominal, y si se asocia con una glotis abierta, el gradiente de presión pleuroperitoneal resultante aumenta en forma notable estirando y desgarrando el diafragma. Se supone que el prolapso de las vísceras abdominales es simultáneo con el desgarro sangre (Greoenenberg Luciano, 2018)

La disnea y taquipnea son los signos clínicos más comunes de la hernia diafragmática. Además de disfunción, la ruptura del diafragma causa pérdida del contacto de la pleura parietal con los pulmones e impide al animal generar presión intratorácica negativa. Las presiones en las cavidades abdominal y torácica se igualan, y los músculos pareados de ambas regiones llevan a cabo la ventilación (Groenenberg, 2018).

Antes de someter al paciente al tratamiento quirúrgico, debemos estabilizarlo controlando el shock, la hipovolemia, las hemorragias y las arritmias. El estatus respiratorio y cardiovascular, no va a mejorar restableciendo la integridad del diafragma si el tratamiento médico estabilizador ha fracasado previamente.

Este hecho es importante, ya que los pacientes que se presentan con grandes dificultades respiratorias no se benefician de la cirugía inmediata, sino que por lo general mueren durante la intervención (Groenenberg, 2018).

Los principales órganos que se desplazan a cavidad torácica son

• Hígado - vesícula

• Estómago

• Intestino delgado

Los principales signos clínicos respiratorios son: disnea, cianosis y shock. (Sánchez Daniela, 2017).

5.7.27 TRATAMIENTO

La corrección de la hernia diafragmática en perros solo se consigue mediante cirugía. Un tratamiento previo a la cirugía para el shock es la clave para la supervivencia frente a esta intervención. Aquellos que son operados de forma inmediata, es decir, dentro del primer día del trauma, tienen una alta tasa de mortalidad. Si su estado cardiorrespiratorio lo permite, es mejor esperar un poco más hasta que el animal se estabilice y se reduzca el riesgo de complicaciones anestésicas. (Mateo restrepo, 2017).

El aporte de Oxigeno juega un papel muy importante por el compromiso torácico y el sistema cardiovascular, soporte analgésico y antibiótico en caso de ser necesario (Sánchez Daniela, 2017).

5.7.28 ARTEFACTOS EN ECOGRAFÍA

Son alteraciones de la imagen producidas artificialmente durante la exploración. No corresponden a ninguna anomalía o lesión (Ricardo & Gllech, 2014).

- Reverberación o eco de repetición: Se producen cuando los ultrasonidos inciden sobre una interfase que separa dos medios materiales de muy distinta densidad o impedancia. La impedancia se define como la resistencia de la onda sonora a su paso por el medio material.
- Cola de cometa: trazo vertical hiperecogénico cuando el haz de ultrasonidos choca con una burbuja de aire o una pequeña superficie mineralizada.

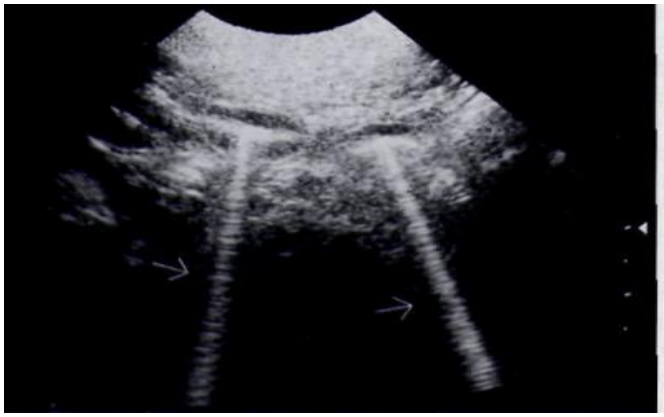

Figura 8. Artefacto cola de cometa (flechas) debido a gas en tracto gastrointestinal (Nyland, 2010).

- Cono de sombra: zona oscura, resultado de la ausencia de ecos.
- Refuerzo posterior: imagen más ecogénica distalmente a una estructura que no atenúa los sonidos. Ej: en vejiga, corazón, vesícula biliar.

Figura 9. Artefacto refuerzo posterior(flechas) (Nyland, 2010).

- Artefacto en espejo: aparición en pantalla de dos imágenes idénticas, simétricas respecto a una línea muy ecogénica. Aparece sobre todo en ecografías de la cara diafragmática del hígado.

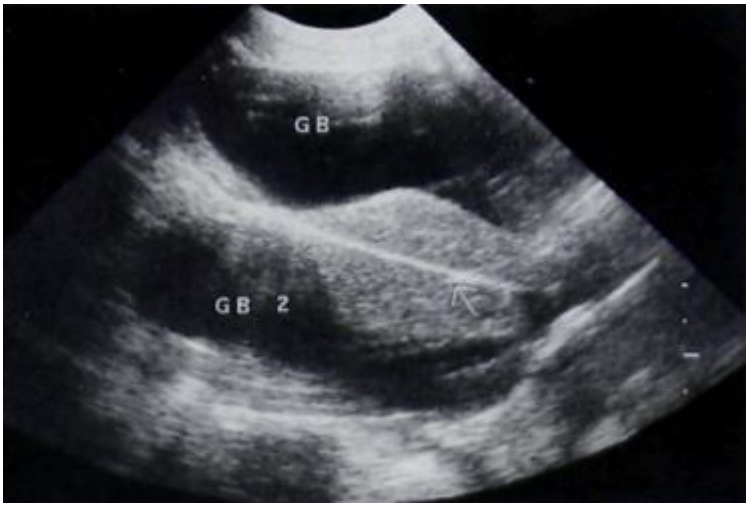

Figura 10. Artefacto espejo (Nyland, 2010).

- Agujero negro ecográfico: aparece cuando el haz de ultrasonidos es paralelo a una pared.
- Efecto de margen: es la formación de una imagen ecogénica en un líquido mientras éste no contiene ninguna célula ni elemento. Aparece en ecografías de vesícula biliar.

6.0 DISEÑO METODOLOGICO

Se realizó una revisión de literatura en manejo del paciente politraumatizado específicamente en caninos dentro del análisis se utilizaron bases de datos tales como: Pubmed, Scielo, Elsevier. Donde se recolectará la mayor información posible. También se hará uso de sitios web tales como: Science Direct, Wsava (Global Veterinary Community), VECCS (Veterinary Emergency Critical Care Society). Y revistas como: Asociación madrileña de veterinarios de animales de compañía, BSAVA (British Small Animal Veterinary Association.

Se tuvo en cuenta criterios de inclusión, como:

- Caninos, ya que es un trabajo enfocado en solo una especie.
- Artículos después del año 2007
- Artículos referentes a la técnica del FAST en abdomen y tórax
- Artículos de las bases en ecografía
- Principios anatómicos para la adecuada orientación de los órganos a revisar
- Órganos afectados en pacientes politraumatizados

- Signos que orienten al médico a la realización de T-fast y A-fast

Criterios de exclusión como lo son artículos encontrados durante la revisión bibliográfica como lo son artículos menores al año 2006, artículos que hablen de otras especies diferentes a los caninos.

Además, se hizo uso de palabras claves que facilitaron la búsqueda de estos artículos, tales como: Técnica T-fast, Técnica A-fast, Trauma abdominal y torácico, Urgencias, Manejo paciente politraumatizado canino, Shock.

Luego de haber realizado la adecuada revisión literaria se realizó una encuesta a los diferentes Médicos Veterinarios de la clínica Pet Company acerca de los conocimientos básicos para la detección de signos en pacientes politraumatizados que necesitan la realización de T-fast y A-fast. La cual se basó en preguntas claves como (que signos presenta un paciente politraumatizado, cuáles son los puntos anatómicos o ventanas a analizar en el T-fast Y A-fast, que artefactos se pueden evidenciar durante la ecografía.) esto con el fin de demostrar que cada profesional posee diferentes conocimientos acerca de este protocolo, además de eso se elaboró una infografía con el protocolo final para la clínica.

7.0 RESULTADOS DE LA ENCUESTA

1. ¿CUALES SON LAS VENTANAS A EVALUAR EN EL A-FAST?

PROFESIONAL 1: las ventanas a evaluar son la Subxifoidea, espleno- renal, Cistocólica, Hepatorrenal.

PROFESIONAL 2: No recuerdo los nombres, simplemente hago un barrido rápido por el abdomen y reviso las estructuras anatómicas.

PROFESIONAL 3: se cuáles son las ventanas, las ventanas son subxifoidea, espleno-renal, Cistocólica, Hepatorrenal, pero no se me facilita identificar con exactitud las estructuras anatómicas en el ecógrafo.

PASANTE: no sé cuáles son las ventanas a evaluar, nunca he realizado un fast.

2. ¿CUALES SON LAS ESTRUCTURAS ANATOMICAS QUE SE EVIDENCIAN EN EL MOMENTO DE REALIZAR EL FAST?

PROFESIONAL 1: Hígado, Riñones, Bazo. Vejiga, Diafragma, Intestino, Pared Abdominal.

PROFESIONAL 2: Bazo, Vejiga, Intestino, Riñones.

PROFESIONAL 3: Hígado, Riñones, Bazo. Vejiga, Diafragma, Intestino, Pared Abdominal

PASANTE: sé que se observan Bazo, la Vejiga, Riñones, y el Hígado.

3. ¿Qué ARTEFACTOS SE PUEDEN EVIDENCIAR MIESNTRAS SE REALIZA EL FAST?

PROFESIONAL1: los artefactos que se pueden ver si recuerdo bien son la cola de cometa, reflejo en espejo, reverberación.

PROFESIONAL2: el que recuerdo en este momento es cola de cometa, no más.

PROFESIONAL: Cola de cometa, Reflejo en espejo, Reverberación.

PASANTE: no recuerdo cuales son los artefactos que se pueden observar en ecografía, durante el fast.

ANALISIS: Se puede identificar que no todos los profesionales tienen conocimiento acerca de ecografía, ni de cómo realizar un fast o de las estructuras a evaluar, al igual que los pasantes (se evaluó un pasante ya que la clínica recibe bastantes y son parte fundamental en la ayuda del hospital y es importante que ellos también posean conocimientos acerca del fast) según la literatura los puntos anatómicos a evaluar son Hepato-diafragmática, espleno-renal, Citosólica, Hepato-renal. Es importante identificar este tipo de fallas dentro de la clínica, para generar ayudas como lo es este protocolo para que cada una de las personas que hacen parte de la clínica tengan un poco de conocimientos acerca de las estructuras anatómicas, las ventanas a evaluar durante el fast, las diferentes alteraciones que se pueden observar en pacientes politraumatizados, como lo es detectar liquido libre, ruptura de la vejiga, entre otras.

Según esta encuesta se puede evidenciar que algunos de los profesionales poseen el conocimiento o ha recibido algún tipo de capacitación acerca de este tema, sin embargo, también logramos identificar que los profesionales tienen las bases fundamentales acerca de la anatomía y las diferentes estructuras que se pueden observar al momento de realizar un FAST.

Es importante que todos los profesionales reciban capacitaciones acerca de este tipo de temas o similares que no son del día a día pero que son de mucha importancia. Es fundamental que sepan cómo realizar un T-fast o un A- fast. Y no solo realizar este tipo de capacitaciones para los profesionales sino también para aquellos que están en proceso

y necesitan reforzar algunos temas de gran importancia en la clínica veterinaria de pequeños animales.

8.0 PROTOCOLO

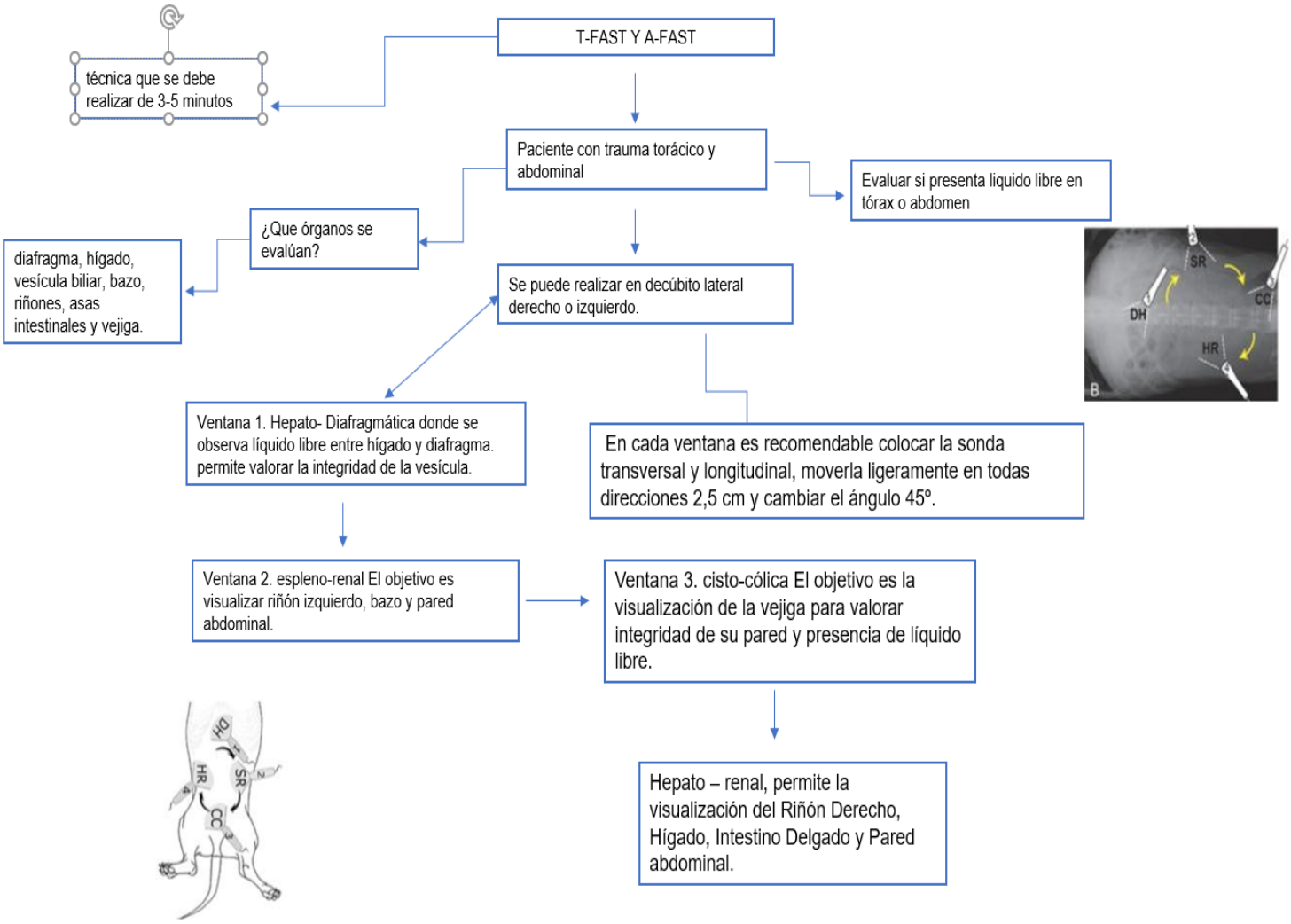

Diagrama de Flujo N°1 *Protocolo de FAST en paciente con Fuente (Autor, 2022).*

9.0 INFOGRAFIA

Imagen N° 1. *Infografía de A-fast y T-fast (Autor 2022).*

10. PLAN DE TRABAJO

Tabla N°1 *Plan de trabajo con cada una de las actividades realizadas durante la practica (Autor 2022)*

ACTIVIDAD	ENERO	FEBRE	MARZO	ABRIL	MAYO	JUNIO
Rotación en la Clínica por las diferentes áreas	X	X	X	X		
Lectura de artículos, revistas, y sitios web relacionados con T-fast y A-fast en perros.			X	X	X	
Análisis del protocolo.			X	X	X	
Realizará el planteamiento del problema y propuesta.				X	X	
Pasar propuesta al comité de la universidad.						X
Encuesta personal médico.				X		
Revisión bibliográfica de T-fast y A-fast en pequeños animales			X	X	X	

10. EJECUCIÓN DEL PLAN DE TRABAJO Y DESARROLLO DE ACTIVIDADES

Clínica Veterinaria Pet Company

El proyecto se planteó en la clínica veterinaria Pet Company ubicada en Bogotá en Cl. 98b #63-10, la cual lleva 7 años en funcionamiento en Bogotá, Colombia buscando la salud y bienestar de las mascotas y sus propietarios. A través del tiempo los servicios se han ampliado con el objetivo de estar a la vanguardia y tener todas las herramientas para brindar una óptima y eficiente atención a nuestros pacientes, con ayuda de alianzas estratégicas y por medio del fomento de la educación continuada del equipo médico. El servicio de medicina interna que ofrece la clínica veterinaria Pet Company es guiado por profesionales capacitados, además de eso cuenta con especialistas en cardiología, oncología, neurología. También cuentan con otras áreas de cuidados intensivos, hospitalización, atención ambulatoria, ecografía, radiografía, cirugía las 24 horas del día lo que permite tener monitoreo de los pacientes.

La clínica presta servicios como:

- Consulta general y especializada
- Hospitalización y cuidados intensivos
- Cirugía general y especializada
- Radiología digital
- Ecografía y ecocardiografía
- Electrocardiografía

- Terapia respiratoria
- Laboratorio clínico
- Monitoreo de presión arterial
- Medicina de animales exóticos
- Farmacia veterinaria
- Atención 24 horas

ECOGRAFIA Y RADIOGRAFIA: En la clínica veterinaria Pet Company uno de los procedimientos más usados es el método FAST considerado un método de emergencia el cual permite evaluar todo el abdomen del paciente, también se realizan ecografías abdominales y ecocardiogramas.

CIRUGIA: En la clínica veterinaria Pet Company se realizan procedimientos quirúrgicos como: esterilizaciones y castraciones, cirugías de abdomen, cirugías especializadas en oncología, corrección vólvulo gástrico, cesárea, enterotomía, laparotomía exploratoria, esplenectomía, entre otras. Estas cirugías son realizadas bajo anestesia general donde se hace uso de (Ketamina, Xilacina, Midazolam, Fentanilo, Acepromacina, dexmetomidina y Propofol), el siguiente protocolo se usa de acuerdo con la edad el animal y a las condiciones de salud que este presentando, además de la especie que se esté manejando.

11. ANALISIS DOFA

Tabla N° 2. *análisis DOFA de la Clínica Veterinaria Pet Company (Autor 2022)*

FORTALEZAS	DEBILIDADES
• Cuenta con profesionales especializados en varios campos de la salud animal (cardiólogo, ecografista oncólogo, médico interno, médico en especies exóticas) • Cuenta con excelentes equipos para cada procedimiento como lo son ecografía y radiografía. • Genera retroalimentación positiva a los pasantes y permiten que los pasantes apoyen procedimientos como ecografía, cirugía, consulta, hospital. • Confianza del personal médico veterinario hacia los pasantes para realizar toma de muestras y procedimientos menores como canular, pasar sonda, entre otros)	• Falta de disponibilidad de personal en los turnos nocturnos como apoyo al médico de turno. • El espacio es insuficiente para la cantidad de pacientes que llegan en días pico. • Falta de protocolos de FAST en pacientes de urgencia. • Falta de una zona de refrigeración para que se conserve el cuerpo de los animales que han fallecido mientras que las funerarias hacen disposición de este.

OPORTUNIDADES	AMENAZAS
• Mayor esperanza de vida a los animales • Mayor concienciación por parte del veterinario para crecer como empresario. • El buen tarto a los clientes permite que al reforzar la atención medica se fidelicen los clientes. • Realizar acciones promocionales y marketing.	• Alto nivel de competencia entre otras clínicas cercanas. • No hay vigilancia ni sanciones por mala praxis en veterinarias. • Personas a veces mismos colegas que realizan malas praxis que dañan la imagen del médico Veterinario.

12. CONCLUSIÓN

Es importante la constante capacitación del personal médico para tener una respuesta optima y rápida ante paciente que llegue por urgencia por un trauma y conocer los puntos anatómicos claves para la evaluación de dicho paciente. También es importante conocer los diferentes artefactos que se pueden ver en la ecografía para no dar un mal diagnóstico.

En la clínica veterinaria carecen más de conocimiento acerca de este protocolo, que de las maquinarias ya que están se encuentra en la clínica, el único capacitado para realizar dicho protocolo es el ecografista.

Es necesario el conocimiento y difusión de un protocolo único de actuación en caso de realizar un FAST en pequeñas especies.

Se realizó un protocolo (Figura N°1) como ayuda visual donde se mencionan cuáles son las ventanas anatómicas que se deben evaluar, además de las ventanas o espacios a evaluar para generar una mejor atención en pacientes críticos debido algún trauma, este protocolo se realizó con el fin de que en la clínica veterinaria cada uno de los profesionales y demás personal que se encuentre allí tengan una guía.

13. RECOMENDACIONES

Iniciar la práctica empresarial como opción de grado con un proyecto que aporte tanto para el lugar de prácticas como para el practicante, el cual pueda mejorar y fortalecer sus conocimientos.

Identificar cuáles son las fallas del lugar de prácticas para realizar un buen proyecto y así aportar ideas para mejorar las debilidades que se tengan.

Implementar más jaulas o ampliar el hospital, para que en los días pico donde hay mayor flujo de pacientes, se dé una mejor atención a los pacientes que ingresan a hospital.

UNIAGRARIA
Fundación Universitaria Agraria de Colombia
LA U VERDE DE COLOMBIA

REFERENCIAS

- Alvarado, A. V. (2006). *Traumatologia torácica y determinación de presióntraumatologia torácica y determinación de presión*. obtenido de https://ciencia.lasalle.edu.co/cgi/viewcontent.cgi?article=1120&context=medicina_veterinaria.
- Ana, G. (2019). Pulomon, trauma, constusion. *vets and clinics*.
- Beltrán, M. A. (2006). Traumatología torácica y determinación de presión intrapleural pág. 182. Obtenido de https://ciencia.lasalle.edu.co/medicina_veterinaria/121

- Fossum. (2009). *Cirugia en pequeñas animales.* elsevier.
- Gallach, R. (2014). *Anatomia aplicada*. Obtenido de http://www.uco.es/organiza/departamentos/anatomia-y-anat-patologica/peques/curso01_05/Ecografia_Vicky.htm
- Gallach, R. (2015). *Anatomia Aplicada*. Obtenido de http://www.uco.es/organiza/departamentos/anatomia-y-anat-patologica/peques/curso01_05/Ecografia_Vicky.htm
- García, G. (2010). M*anual de ecografia clinica*. Obtenido de http://www.untumbes.edu.pe/bmedicina/libros/Libros%20de%20Ecograf%C3%ADa/libro100.pdf
- Groenenberg, L. (10 de 2018). *Hernia diafragmática traumática en canino*. Obtenido de https://www.ridaa.unicen.edu.ar/xmlui/bitstream/handle/123456789/1915/groenenberg%2c%20luciano.pdf?sequence=1&isAllowed=y
- Guerra, f. a. (12 de 2007). *Estudio epidemiológico descriptivo de casos traumatológicos del servicio de cirugía de animales pequeños*. Obtenido de http://repositorio.uchile.cl/bitstream/handle/2250/130913/Estudio-epidemiol%C3%B3gico-descriptivo-de-casos-traumatol%C3%B3gicos-del-Servicio-de-Cirug%C3%ADa-de-%20Animales-Peque%C3%B1os.-Enero-1996-Diciembre-2007.pdf?sequence=1
- Laura, Y., Pablo, F., & Pablo, N. (5 de 2016). *Manejo inicial del animal*. Obtenido de https://www.ridaa.unicen.edu.ar/xmlui/bitstream/handle/123456789/640/Tesis%20Yaggi%2C%20Laura.pdf?sequence=1&isAllowed=y

- Light, R. W. (enero de 2021). *manual msd*. Obtenido de https://www.msdmanuals.com/es/professional/trastornos-pulmonares/trastornos-mediast%C3%ADnicos-y-pleurales/neumot%C3%B3rax
- López, C. A. (27 de 11 de 2008). A*vulsion mesenterica traumatica y sepsis en un perro*. Obtenido de https://revistas.ces.edu.co/index.php/mvz/article/view/335/1941
- Luis Ocampo Salas, M. O.-G.-M. (2020). Neumotórax espontáneo en perros: dos casos clínicos. *Revista de Investigaciones Veterinarias del Perú*.
- María, V. (2020). *Desarrollo e implementación de un protocolo de triage a cinco niveles en pacientes que.* Obtenido de file:///C:/Users/juank/Downloads/2020_desarrollo_implementacion_protocolo.pdf
- Martínez Ferreira, M., Mouly, J., & Marcelo., C. (2017). *Uroabdomen: Diagnóstico y manejo en pacientes politraumatizados*. Obtenido de https://www.ridaa.unicen.edu.ar/xmlui/bitstream/handle/123456789/1302/Mart%C3%ADnez%20Ferreira%2C%20Melina.PDF?sequence=1&isAllowed=y
- Morales, J. (12 de 2015). *Usos y alcances de la ultrasonografía en.* Obtenido de https://www.ridaa.unicen.edu.ar/xmlui/bitstream/handle/123456789/544/morales%2C%20florencia-%20Facultad%20de%20Ciencias%20Veterinarias.pdf?sequence=1&isAllowed=y
- Nyland. (2010). *Diagnostico ecografico en pequeños animales.*
- Padilla, C. (2014). Trauma abdominal en un canino secundario a un ataque:. *redvet*, 12.
- Peña Pineda, S. M. (2019). ABC en un paciente politraumatizado. 67.
- Ruiz Cisneros. (2009). *Trauma abdominal*. Obtenido de https://sisbib.unmsm.edu.pe/bibvirtual/libros/medicina/cirugia/tomo_i/cap_09_trauma%20abdominal.htm
- Vegas Rodríguez, F. J. (6 de 2016). *Valoracion del paciente politraumatizado*. Obtenido de https://www.areasaludbadajoz.com/images/stories/politraumatizado.pdf
- Velásquez Mateo, D. V. (2017). *Principios básicos de urgencia en pequeñas especies, para estudiantes*. Obtenido de http://repository.lasallista.edu.co/dspace/bitstream/10567/1859/1/Urgencias_Pequenas_Especies.pdf
- Felipe Catán, D. v. (2011). Ecografía fast en la evaluación de pacientes traumatizados fast. https://www.elsevier.es/es-revista-revista-medica-clinica-las-condes-202-articulo-ecografia-fast-evaluacion-pacientes-traumatizados-S0716864011704758

- Fussom. (2009). Cirugía en pequeños animales. elsevier.
- Alvarado, A. V. (2006). Traumatologia torácica y determinación de presióntraumatologia torácica y determinación de presión. obtenido de https://ciencia.lasalle.edu.co/cgi/viewcontent.cgi?article=1120&context=medicina_veterinaria
- Ana, G. (2019). pulomon, trauma, constusion. vets and clinics.
- Fossum. (2009). Cirugia en pequeñas animales. elsevier.
- gallach, r. (2014). anatomia aplicada. obtenido de ttp://www.uco.es/organiza/departamentos/anatomia-y-anat-patologica/peques/curso01_05/Ecografia_Vicky.htm
- Gallach, R. (2015). Anatomia Aplicada. Obtenido de http://www.uco.es/organiza/departamentos/anatomia-y-anat-patologica/peques/curso01_05/Ecografia_Vicky.htm
- García, G. (2010). Manual de ecografia clinica. Obtenido de http://www.untumbes.edu.pe/bmedicina/libros/Libros%20de%20Ecograf%C3%ADa/libro100.pdf
- Groenenberg, L. (10 de 2018). Hernia diafragmática traumática en canino. Obtenido de https://www.ridaa.unicen.edu.ar/xmlui/bitstream/handle/123456789/1915/GROENENBERG%2C%20LUCIANO.pdf?sequence=1&isAllowed=y
- Guerra, F. A. (12 de 2007). Estudio epidemiológico descriptivo de casos traumatológicos del servicio de cirugía de animales pequeños. Obtenido de http://repositorio.uchile.cl/bitstream/handle/2250/130913/Estudio-epidemiol%C3%B3gico-descriptivo-de-casos-traumatol%C3%B3gicos-del-Servicio-de-Cirug%C3%ADa-de-%20Animales-Peque%C3%B1os.-Enero-1996-Diciembre-2007.pdf?sequence=1
- Hernández, M. (2017). Fundamentos de la ecografia. Obtenido de http://www.comsegovia.com/pdf/cursos/2017/ecografia/bases%20de%20ecografia,%20definitivo.pdf
- Laura, Y., Pablo, F., & Pablo, N. (5 de 2016). Manejo inicial del animal. Obtenido de https://www.ridaa.unicen.edu.ar/xmlui/bitstream/handle/123456789/640/Tesis%20Yaggi%2C%20Laura.pdf?sequence=1&isAllowed=y
- Light, R. W. (enero de 2021). Manual msd. Obtenido de https://www.msdmanuals.com/es/professional/trastornos-pulmonares/trastornos-mediast%C3%ADnicos-y-pleurales/neumot%C3%B3rax
- López, C. A. (27 de 11 de 2008). Avulsion mesenterica traumatica y sepsis en un perro. Obtenido de https://revistas.ces.edu.co/index.php/mvz/article/view/335/1941

- Luis Ocampo Salas, M. O.-G.-M. (2020). Neumotórax espontáneo en perros: dos casos clínicos. Revista de Investigaciones Veterinarias del Perú.
- María, V. (2020). Desarrollo e implementación de un protocolo de triage a cinco niveles en pacientes que. Obtenido de file:///C:/Users/juank/Downloads/2020_desarrollo_implementacion_protocolo.pdf
- Martínez Ferreira, M., Mouly, J., & Marcelo., C. (2017). Uroabdomen: Diagnóstico y manejo en pacientes politraumatizados. Obtenido de https://www.ridaa.unicen.edu.ar/xmlui/bitstream/handle/123456789/1302/Mart%C3%ADnez%20Ferreira%2C%20Melina.PDF?sequence=1&isAllowed=y
- MORALES, J. (12 de 2015). Usos y alcances de la ultrasonografía en. Obtenido de https://www.ridaa.unicen.edu.ar/xmlui/bitstream/handle/123456789/544/morales%2c%20florencia-%20Facultad%20de%20Ciencias%20Veterinarias.pdf?sequence=1&isAllowed=y
- Nyland. (2010). Diagnostico ecografico en pequeños animales.
- Padilla, C. (2014). Trauma abdominal en un canino secundario a un ataque:. Redvet, 12.
- Peña Pineda, S. M. (2019). ABC en un paciente politraumatizado. 67.
- Ruiz Cisneros. (2009). Trauma abdominal. Obtenido de https://sisbib.unmsm.edu.pe/bibvirtual/libros/medicina/cirugia/tomo_i/cap_09_trauma%20abdominal.htm
- Vegas Rodríguez, F. J. (6 de 2016). Valoracion del paciente politraumatizado. Obtenido de https://www.areasaludbadajoz.com/images/stories/politraumatizado.pdf
- Velásquez Mateo, D. V. (2017). Principios básicos de urgencia en pequeñas especies, para estudiantes. Obtenido de http://repository.lasallista.edu.co/dspace/bitstream/10567/1859/1/Urgencias_Pequenas_Especies.pdf